

· 指南与规范 ·

DOI: 10.12449/JCH241007

单孔腹腔镜胆囊切除术中国专家共识(2024版)

中国研究型医院学会微创外科学专业委员会

通信作者: 胡三元, husanyuan1962@hotmail.com; 刘荣, liurong301@126.com

关键词: 胆囊切除术, 腹腔镜; 共识; 中国

Chinese expert consensus on single-incision laparoscopic cholecystectomy (2024 edition)

Minimally Invasive Surgery Committee of the Chinese Research Hospital Association

Corresponding authors: HU Sanyuan, husanyuan1962@hotmail.com; LIU Rong, liurong301@126.com

Key words: Cholecystectomy, Laparoscopic; Consensus; China

胆囊切除术是治疗胆囊良性疾病最有效的方法。相比传统开腹手术方式,腹腔镜胆囊切除术(laparoscopic cholecystectomy, LC)具有创伤小、痛苦轻、住院时间短等优势^[1-2]。随着近十几年腹腔镜器械、设备的完善及外科医生操作水平的提高,单孔腹腔镜胆囊切除术(single-incision laparoscopic cholecystectomy, SILC)得到了较大发展^[3-6]。与传统LC相比,SILC更加符合微创的理念,在美容效果、术后疼痛等方面更具优势^[5,7-8]。为进一步推动我国SILC的规范化开展,中国研究型医院学会微创外科学专业委员会组织国内相关领域的专家,借鉴国外相关文献及指南,结合我国的研究成果与临床实践,对SILC规范化开展方面的关键内容进行反复讨论,对有争议的问题进行投票,最终形成了《单孔腹腔镜胆囊切除术中国专家共识》(2024版)。本共识根据GRADE系统^[9]进行证据质量评估及推荐强度分级,见表1。

1 SILC的定义

SILC是在传统多孔腹腔镜胆囊切除术的基础上发展而来,通过腹部单一小切口置入腹腔镜及多把腹腔镜器械实施胆囊切除的一种手术方式。SILC小切口的位置通常选择脐部^[10]。单孔腹腔镜技术是基于腹腔镜技术微创理念所衍生的新技术,而SILC是发展最早、技术最成熟的单孔腹腔镜手术之一。

推荐意见 1: SILC是微创外科理念下发展而来的一种胆囊切除手术方式,SILC小切口的位置通常选择在脐部(证据质量:A,推荐强度:强)。

2 SILC的优势

对于符合SILC适应证的患者,在经济单孔腹腔镜技术熟练的情况下开展SILC具有以下优点:(1)相较于多

表1 证据质量评估及推荐强度分级

Table 1 Evaluation of evidence quality and classification of recommendation strength

分级	具体描述
证据质量分级	
高(A)	非常有把握(观察值接近真实值)
中(B)	对观察值有中等把握(观察值有可能接近真实值,但亦有可能差别很大)
低(C)	对观察值的把握有限(观察值可能与真实值有较大差别)
极低(D)	对观察值几乎无把握(观察值与真实值可能有极大差别)
推荐强度分级	
强	明确显示干预措施利大于弊,或弊大于利
弱	利弊不确定,或无论质量高低的证据均显示利弊相当

本文首次发表于[腹腔镜外科杂志,2024,29(7):481-486]

孔腹腔镜胆囊切除术,多项荟萃分析和非劣效性临床试验^[11-22]表明 SILC 具有更佳的美容效果,经脐部切口术后基本可以达到无疤痕的愈合效果;(2)多项研究^[11-12,14,16,18,23-24]表明 SILC 和 多孔腹腔镜胆囊切除术的患者相比,患者在术后平均住院时间和生活质量方面,两者相当。但 SILC 的患者术后需要更少的镇痛类药物即可达到满意的镇痛效果,术后疼痛评分显著降低;(3)基于小样本量的临床试验^[23,25],SILC 的患者术后可以更早返回工作岗位,降低社会经济成本。

推荐意见 2:相比传统 LC,SILC 具有更轻微的术后疼痛和更好的美容效果(证据质量:A,推荐强度:强)。

推荐意见 3:SILC 患者术后住院时间和生活质量与传统 LC 无显著差别(证据质量:B,推荐强度:强)。

3 SILC 患者的选择

SILC 的禁忌证与常规腹腔镜胆囊切除术基本相同,主要包括:胆总管梗阻、胆囊恶性肿瘤可能者;心、肺、肾等重要器官功能严重不全者;存在严重的肝硬化及门静脉高压者;炎症较重的急性胆囊炎,如急性化脓性或穿孔性胆囊炎者等。此外,对于脐部有感染、湿疹等皮肤疾病的患者不适于经脐部切口的 SILC。SILC 的相对禁忌证取决于诸多因素,如患者既往有腹部手术史、萎缩性胆囊炎、身体质量指数(BMI) ≥ 35 kg/m²、美国麻醉医师协会(ASA)分级 ≥ 3 级等,对于 SILC 技术成熟的中心,手术适应证可适当放宽。对于美容效果、术后疼痛有要求的患者尤为推荐 SILC。

推荐意见 4:对于符合腹腔镜胆囊切除术指征的患者,术者可根据其自身的单孔腹腔镜操作水平及经验选择合适的胆囊疾病患者;如果患者寻求更轻微的术后疼痛及更佳的美容效果,积极推荐 SILC(证据质量:A,推荐强度:强)。

4 肥胖患者

肥胖患者行 SILC 治疗的挑战主要在于:肥胖患者通常合并糖尿病、高血压、呼吸暂停综合征等疾病,可能导致术中麻醉风险增加;肥胖患者腹壁厚、内脏脂肪堆积,导致腹腔内空间狭小,存在手术视野受限、手术时间延长和难度增加等问题;肥胖患者机体稳态失衡,存在代谢与免疫功能异常,可能导致术后感染风险增加,康复难度增大^[26-27]。对于肥胖患者,要秉持个体化治疗理念,基于多学科协作模式,严格选择适合 SILC 的患者,以期提高手术的安全性及疗效,使患者能够最大程度获益。

推荐意见 5:BMI 可用于评估患者是否适用 SILC,对于 BMI < 35 kg/m² 的患者选择 SILC 是安全的。肥胖患者进行 SILC 前须谨慎评估,充分考虑患者一般情况、患者需求、术者经验、麻醉与护理支持等因素(证据质量:B,推荐强度:强)。

5 单孔装置的选择

目前,已有多种类型的单孔装置应用于 SILC,单孔装置的主要作用是提供器械与气体通道,并维持腹腔的气密性。自制手套气腹装置是早期使用的简单位置装置,其利用切口保护圈作为基底,使用外科无菌手套封闭基底,并选择手套的拇指、示指、环指分别放置 Trocar 作为工作通道。自制手套气腹装置是商品化单孔装置的雏形,商品化单孔装置改进其底座上方的操作平台,单孔装置成为一体,安装方便,节省时间,术中的气密性增加。目前已有多种商品化的单孔装置可供临床选择,一项比较了不同品牌商品化单孔装置的随机试验^[28]表明,不同产品在 SILC 中的效果类似。

推荐意见 6:在 SILC 中,单孔装置的选择取决于术者经验及装置成本(证据质量:B,推荐强度:强)。

6 单孔手术器械

SILC 使用的手术器械与常规腹腔镜手术器械基本相同^[29],新型可弯曲器械可以增加操作灵活性^[30-32]。

6.1 镜头 通常情况下标准的 30° 或 45° 斜面腹腔镜可以满足 SILC 的需要,前端可弯曲的腹腔镜可增大视野范围。将腹腔镜上的冷光源线从上方垂直连接的方式变更为同轴连接或使用 5 mm 的腹腔镜,可以最大限度地减少镜头与其他器械的操作干扰。

6.2 操作器械 标准刚性手术器械在 SILC 中应用广泛,但直的器械不能形成操作三角,手术视野容易遮挡,操作器械相互影响,形成筷子效应,增加手术难度。前端弯曲或柔性器械已在临床应用,克服了刚性器械前端不能形成操作三角的问题,能够在有限的活动范围内进行多角度操作,缺点是操作易增加术者手部疲劳。术者应依据个人操作经验,以及患者局部病变和腹腔内情况选择合适的手术器械。

6.3 取物器 目前常规使用的标本取物器适用于绝大多数 SILC。

推荐意见 7:常规腹腔镜器械可基本满足 SILC 的需要,术者应根据个人操作经验和患者胆囊病变情况选择合适的器械(证据质量:B,推荐强度:强)。

7 术者站位及手术操作

患者取水平仰卧位,术者与助手并排立于患者左侧;或患者取“大”字体位,术者与助手并排站位,助手位于患者双腿间,术者位于患者左侧;或术者位于患者右侧,助手位于双腿间或患者左侧(图1)。

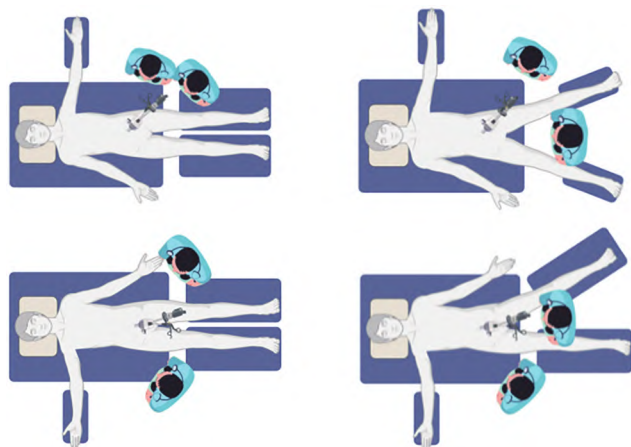


图1 术者站位
Figure 1 Surgeon's position

相比于常规LC,SILC操作难度增加^[22,25,33-35],为避免胆道和肝动脉损伤,术前行磁共振胰胆管成像和肝动脉成像了解胆管和肝动脉走行及可能存在的解剖变异,术中应充分辨识“三管”(胆囊管、胆总管、肝总管)结构,必要时可辅以术中胆道荧光、增强现实等技术辨别胆道。对于术中胆囊炎症重、胆囊三角结构辨识不清或术中出现不易控制出血、胆道损伤等情况时,应果断增加1~2个辅助戳孔,必要时转为常规LC或中转开腹,以保证患者生命安全。

推荐意见8:SILC手术操作难度相对较高,术者可根据手术操作的方便程度决定其站位,术中操作困难时,应及时增加戳孔或转为常规LC(证据级别:A,推荐强度:强)。

8 手术时间

多项研究显示,与常规腹腔镜胆囊切除术相比,SILC的手术时间更长^[36],主要因为SILC腹腔镜和操作器械集中在脐部,器械相互干扰,形成筷子效应,增加了手术难度。但亦有研究^[20]表明,SILC的手术时间与常规腹腔镜胆囊切除术无显著差异,可能与术者操作熟练程度有关。患者自身情况也是影响SILC手术时间的重要因素,主要包括:BMI、上腹部手术史、胆囊壁厚度、胆囊是否处于急性炎症期以及胆囊是否萎缩等。

推荐意见9:SILC的手术时间较常规腹腔镜手术时间

长,但手术时间会随着术者经验的增加而缩短(证据级别:A,推荐强度:强)。

9 SILC并发症

SILC术中并发症主要包括胆道损伤、术中出血、胃肠道损伤等。术后并发症主要包括切口感染、切口疝、胆漏、腹腔出血、膈下积液、胸腔积液、肺部感染等,部分患者可在1周后出现迟发性胆漏、腹腔出血等^[37-38]。SILC大多数并发症与LC相似,但切口感染和切口疝的发生率可能高于LC,应引起外科医生的关注。文献^[39]报道,SILC术后切口感染发生率为0.72%~12.77%。一项多中心研究^[40]显示,患者年龄、手术时间、术中胆囊破裂是SILC术后切口感染发生的危险因素。一项国外Meta分析^[41]表明,SILC术后切口疝的风险是LC的4倍,其他并发症无明显差异。Chamberlain等^[39]的随机对照研究显示,脐部单切口可能是导致患者脐疝发生率升高的因素。较大的筋膜缺损会引起过度的组织创伤,可能增加切口感染、延迟愈合和疝的风险^[42-44]。术后以腹痛、腹胀、腹泻为特征的消化功能紊乱症状也是胆囊切除术后常见并发症,其原因是胆囊切除后胆汁不能有效浓缩和规律排放,降低了肠腔内胆盐酸的浓度及胆盐含量,奥狄括约肌功能障碍,胆道压力升高,胆汁排空缓慢。上述症状可通过补充消化酶和解痉剂治疗,常用药物有胰酶肠溶胶囊、匹维溴铵等^[45]。

推荐意见10:拟行SILC的患者术前需充分清洁脐部,术中彻底消毒脐部、有效避免胆囊破裂、使用标本取物袋、并仔细缝合脐部切口,可以降低术后脐部切口感染与切口疝的发生率(证据质量:A,推荐强度:强)。

10 日间单孔腹腔镜胆囊切除术

一项国内临床研究^[46]显示,与日间传统四孔法LC相比,日间SILC患者在手术成功率、术中出血量、术后住院时间、术后并发症、再入院率和疼痛评分方面无显著统计学差异,但SILC组患者具有更好的美容效果。另一项单中心临床研究^[46]表明,尽管总体上日间SILC组平均手术时间长于日间传统四孔法LC,但同一术者在完成110例日间SILC手术后,日间SILC的平均手术时间与日间传统四孔法LC比较差异无统计学意义。接受日间SILC的患者能够在短时间内完成治疗并出院,且有降低院内感染风险的优势。此外,日间手术有助于更高效地利用医疗资源,惠及更多患者,因此,对于筛选出适合日间SILC的患者尤为重要^[47]。

推荐意见11:日间SILC有助于进一步缩短患者在院时

间,降低院内感染,提高医疗资源利用率(证据级别:A,推荐强度:强)。

11 术者培训

SILC操作难度大,可能需要更长的学习曲线。国内外文献报道了不同评价体系与手术医师水平SILC学习曲线的差异节点^[48]。国外临床研究^[49-51]显示,在熟练掌握LC的基础上,SILC的学习曲线节点为19~25例,在前10例之后,中转LC的概率会显著下降^[50]。国内研究^[51-52]显示,对于有丰富常规LC经验的团队,SILC的学习曲线节点为20~35例。亦有国内专家认为,对于已有LC基础的术者,SILC的学习曲线节点约为50例,在50例之后,SILC的手术时间和中转LC的概率会显著下降。欲开展SILC的医生,应接受SILC操作的针对性训练^[24,52],并应严格把握手术指征,选择胆囊炎症较轻、BMI较低的患者,随着经验积累,可适当扩大手术适应证。此外,团队协作、选择具有丰富LC经验的助手、适当的设备器械和技术是顺利进行SILC的重要保障。

推荐意见12:SILC具有更长的学习曲线,为了确保SILC的安全应用,术者需要在熟练掌握常规LC的基础上接受SILC的系统性培训(证据级别:B,推荐强度:强)。

《单孔腹腔镜胆囊切除术中国专家共识》(2024版)编委会成员名单

组长:胡三元,刘荣

成员(按姓氏汉语拼音排序):陈德兴(吉林省前卫医院),窦剑(河北医科大学第三医院),高毅(南方医科大学珠江医院),耿亚军(上海交通大学医学院附属仁济医院),胡海(同济大学附属东方医院),胡三元(山东大学齐鲁医院),康建省(河北医科大学第二医院),刘连新(中国科学技术大学附属第一医院安徽省立医院),刘荣(中国人民解放军总医院第一医学中心),刘颖斌(上海交通大学医学院附属仁济医院),裘正军(上海市第一人民医院),沈锋(上海东方肝胆外科医院),孙诚谊(贵州医科大学附属医院),王琛(兰州大学第二医院),王鹏(南通大学附属医院),王琦(宁夏医科大学总医院),王知非(浙江省人民医院),吴硕东(中国医科大学附属盛京医院),修典荣(北京大学第三医院),薛瑞华(中国人民解放军总医院第一医学中心),杨志英(中日友好医院),殷晓煜(中山大学第一附属医院),张光永(山东第一医科大学第一附属医院),张寰(北京大学第一医院),张能维(北京世纪坛医院),张万广(华中科技大学武汉同济医院),张翔(山东大学齐鲁医院),张煊(中国人民

解放军总医院第一医学中心),张学文(吉林大学第一附属医院),张忠涛(首都医科大学附属北京友谊医院),赵浩亮(山西白求恩医院),周家华(东南大学附属中大医院),朱继业(北京大学人民医院)

执笔人:程志强,张翔,董朔晖,王鹏,刘子田,赵祥

利益冲突声明:本文不存在任何利益冲突。

参考文献:

- [1] KIM SS, DONAHUE TR. Laparoscopic cholecystectomy[J]. JAMA, 2018, 319(17): 1834. DOI: 10.1001/jama.2018.3438.
- [2] AGRESTA F, CAMPANILE FC, VETTORETTO N, et al. Laparoscopic cholecystectomy: Consensus conference-based guidelines[J]. Langenbecks Arch Surg, 2015, 400(4): 429-453. DOI: 10.1007/s00423-015-1300-4.
- [3] ABD ELLATIF ME, ASKAR WA, ABBAS AE, et al. Quality-of-life measures after single-access versus conventional laparoscopic cholecystectomy: A prospective randomized study[J]. Surg Endosc, 2013, 27(6): 1896-1906. DOI: 10.1007/s00464-012-2625-5.
- [4] BUCHER P, PUGIN F, BUCHS NC, et al. Randomized clinical trial of laparoendoscopic single-site versus conventional laparoscopic cholecystectomy[J]. Br J Surg, 2011, 98(12): 1695-1702. DOI: 10.1002/bjs.7689.
- [5] JØRGENSEN LN, ROSENBERG J, AL-TAYAR H, et al. Randomized clinical trial of single- versus multi-incision laparoscopic cholecystectomy[J]. Br J Surg, 2014, 101(4): 347-355. DOI: 10.1002/bjs.9393.
- [6] SUN D, LIU SZ, ZHANG GY. Application of single-port laparoscopy in general surgery[J]. J Laparosc Surg, 2011, 16(2): 149-151. DOI: 10.3969/j.issn.1009-6612.2011.02.026.
孙栋,刘少壮,张光永.单孔腹腔镜技术在普通外科的应用[J].腹腔镜外科杂志,2011,16(2):149-151. DOI:10.3969/j.issn.1009-6612.2011.02.026.
- [7] WANG D, WANG Y, JI ZL. Laparoendoscopic single-site cholecystectomy versus conventional laparoscopic cholecystectomy: A systematic review of randomized controlled trials[J]. ANZ J Surg, 2012, 82(5): 303-310. DOI: 10.1111/j.1445-2197.2012.06044.x.
- [8] KANG LM, ZHENG Y, SHI HN, et al. Comparative study of single-incision laparoscopic cholecystectomy and traditional laparoscopic cholecystectomy for acute cholecystitis[J]. J Laparosc Surg, 2017, 22(11): 835-838. DOI: 10.13499/j.cnki.fqjwkzz.2017.11.835.
康利民,郑永,施红宁,等.急性胆囊炎单孔腹腔镜胆囊切除术与传统腹腔镜手术的对比研究[J].腹腔镜外科杂志,2017,22(11):835-838. DOI:10.13499/j.cnki.fqjwkzz.2017.11.835.
- [9] GUYATT G, OXMAN AD, AKL EA, et al. GRADE guidelines: 1. Introduction- GRADE evidence profiles and summary of findings tables[J]. J Clin Epidemiol, 2011, 64(4): 383-394. DOI: 10.1016/j.jclinepi.2010.04.026.
- [10] MORALES-CONDE S, PEETERS A, MEYER YM, et al. European association for endoscopic surgery (EAES) consensus statement on single-incision endoscopic surgery[J]. Surg Endosc, 2019, 33(4): 996-1019. DOI: 10.1007/s00464-019-06693-2.
- [11] AREZZO A, PASSERA R, BULLANO A, et al. Multi-port versus single-port cholecystectomy: Results of a multi-centre, randomised controlled trial (MUSIC trial)[J]. Surg Endosc, 2017, 31(7): 2872-2880. DOI: 10.1007/s00464-016-5298-7.
- [12] PEREIRA C, GURURAJ S. A systematic review and meta-analysis of single-incision laparoscopic cholecystectomy versus conventional four-port laparoscopic cholecystectomy[J]. Cureus, 2022, 14(12): e32524. DOI: 10.7759/cureus.32524.
- [13] QIU ZJ, SUN J, PU Y, et al. Learning curve of transumbilical single incision laparoscopic cholecystectomy (SILS): A preliminary study

- of 80 selected patients with benign gallbladder diseases[J]. *World J Surg*, 2011, 35(9): 2092-2101. DOI: 10.1007/s00268-011-1144-1.
- [14] PAN MX, JIANG ZS, CHENG Y, et al. Single-incision vs three-port laparoscopic cholecystectomy: Prospective randomized study[J]. *World J Gastroenterol*, 2013, 19(3): 394-398. DOI: 10.3748/wjg.v19.i3.394.
- [15] WU XS, SHI LB, GU J, et al. Single-incision laparoscopic cholecystectomy versus multi-incision laparoscopic cholecystectomy: A meta-analysis of randomized clinical trials[J]. *J Laparoendosc Adv Surg Tech A*, 2013, 23(3): 183-191. DOI: 10.1089/lap.2012.0189.
- [16] LI XL, WU SD, HAN JY, et al. Clinical comparative study of single-hole laparoscopic cholecystectomy and three-hole laparoscopic cholecystectomy[J]. *Chin J Curr Adv Gen Surg*, 2012, 15(12): 990-991, 996. DOI: 10.3969/j.issn.1009-9905.2012.12.021.
李晓龙, 吴硕东, 韩金岩, 等. 单孔法与三孔腹腔镜胆囊切除术的临床对比研究[J]. *中国现代普通外科进展*, 2012, 15(12): 990-991, 996. DOI: 10.3969/j.issn.1009-9905.2012.12.021.
- [17] ZHANG WX, HUANG AH, ZHU JF, et al. Laparoscopic endoscopic single-site cholecystectomy using TriPort[J/CD]. *Chin J Laparosc Surg Electron Ed*, 2011, 4(3): 191-195. DOI: 10.3877/cma.j.issn.1674-6899.2011.03.008.
张文新, 黄安华, 朱江帆, 等. 采用TriPort单孔腹腔镜胆囊切除术的临床研究[J/CD]. *中华腹腔镜外科杂志(电子版)*, 2011, 4(3): 191-195. DOI: 10.3877/cma.j.issn.1674-6899.2011.03.008.
- [18] ZHAO GD, XU DB, LIU R, et al. The clinical analysis of 24 cases of transumbilical single-incision laparoscopic cholecystectomy[J/CD]. *Chin J Laparosc Surg Electron Ed*, 2010, 3(1): 113-118. DOI: 10.3969/j.issn.1674-6899.2010.01.014.
赵国栋, 许大彬, 刘荣, 等. 经脐单孔腹腔镜胆囊切除临床分析[J/CD]. *中华腹腔镜外科杂志(电子版)*, 2010, 3(1): 113-118. DOI: 10.3969/j.issn.1674-6899.2010.01.014.
- [19] HU SY, ZHANG GY. The application of suspended transumbilical single port laparoscopic cholecystectomy[J/CD]. *Chin J Laparosc Surg Electron Ed*, 2009, 2(1): 13-15. DOI: 10.3969/j.issn.1674-6899.2009.01.004.
胡三元, 张光永. 悬吊式经脐单孔腹腔镜胆囊切除术[J/CD]. *中华腹腔镜外科杂志(电子版)*, 2009, 2(1): 13-15. DOI: 10.3969/j.issn.1674-6899.2009.01.004.
- [20] FU J, LIU YY, FAN Y, et al. A comparative study between modified transumbilical single-port laparoscopic cholecystectomy and traditional laparoscopic cholecystectomy[J]. *Chin J Minim Invasive Surg*, 2019, 19(7): 606-609. DOI: 10.3969/j.issn.1009-6604.2019.07.009.
伏洁, 刘永永, 樊勇, 等. 改良式经脐单孔腹腔镜与传统腹腔镜胆囊切除术的比较[J]. *中国微创外科杂志*, 2019, 19(7): 606-609. DOI: 10.3969/j.issn.1009-6604.2019.07.009.
- [21] LIU N, ZHANG GY, HU SY. Gasless laparoendoscopic single-site cholecystectomy with abdominal wall lift: A trial compared with conventional laparoscopic cholecystectomy[J]. *J Laparosc Surg*, 2011, 16(2): 95-99. DOI: 10.3969/j.issn.1009-6612.2011.02.005.
刘南, 张光永, 胡三元. 悬吊式经脐单孔腹腔镜胆囊切除术与传统腹腔镜胆囊切除术的对比研究[J]. *腹腔镜外科杂志*, 2011, 16(2): 95-99. DOI: 10.3969/j.issn.1009-6612.2011.02.005.
- [22] HAN W, ZHANG ZT, LI JS, et al. Transumbilical single port access laparoscopic cholecystectomy: A clinical report of 12 cases and review of the literatures[J]. *Chin J Pract Surg*, 2008, 28(11): 967-969. DOI: 10.3321/j.issn.1005-2208.2008.11.022.
韩威, 张忠涛, 李建设, 等. 经脐单孔腹腔镜胆囊切除术(附12例报告及文献复习)[J]. *中国实用外科杂志*, 2008, 28(11): 967-969. DOI: 10.3321/j.issn.1005-2208.2008.11.022.
- [23] HAJONG R, HAJONG D, NATUNG T, et al. A comparative study of single incision versus conventional four ports laparoscopic cholecystectomy[J]. *J Clin Diagn Res*, 2016, 10(10): PC06-PC09. DOI: 10.7860/JCDR/2016/19982.8601.
- [24] GUO W, LIU Y, HAN W, et al. Randomized trial of immediate postoperative pain following single-incision versus traditional laparoscopic cholecystectomy[J]. *Chin Med J*, 2015, 128(24): 3310-3316. DOI: 10.4103/0366-6999.171422.
- [25] GUO W, ZHANG ZT, HAN W, et al. Transumbilical Single-Port laparoscopic cholecystectomy: Experience of 120 cases[J]. *Chin J Pract Surg*, 2010, 30(4): 304-306, 317.
郭伟, 张忠涛, 韩威, 等. 经脐单孔腹腔镜胆囊切除术120例回顾性分析[J]. *中国实用外科杂志*, 2010, 30(4): 304-306, 317.
- [26] PICHÉ ME, TCHERNOF A, DESPRÉS JP. Obesity phenotypes, diabetes, and cardiovascular diseases[J]. *Circ Res*, 2020, 126(11): 1477-1500. DOI: 10.1161/CIRCRESAHA.120.316101.
- [27] PERDOMO CM, COHEN RV, SUMITHRAN P, et al. Contemporary medical, device, and surgical therapies for obesity in adults[J]. *Lancet*, 2023, 401(10382): 1116-1130. DOI: 10.1016/S0140-6736(22)02403-5.
- [28] MATOS-AZEVEDO AM, DÍAZ-GUÉMES MARTÍN-PORTUGUÉS I, PÉREZ-DUARTE FJ, et al. Comparison of single access devices during cut and suturing tasks on simulator[J]. *J Surg Res*, 2014, 192(2): 356-367. DOI: 10.1016/j.jss.2014.06.017.
- [29] WU SD, LV C Jr, TIAN Y, et al. Transumbilical single-incision laparoscopic cholecystectomy: Long-term review from a single center[J]. *Surg Endosc*, 2016, 30(8): 3375-3385. DOI: 10.1007/s00464-015-4618-7.
- [30] TSAI AY, SELZER DJ. Single-port laparoscopic surgery[J]. *Adv Surg*, 2010, 44: 1-27. DOI: 10.1016/j.yasu.2010.05.017.
- [31] ZHAO L, WANG ZF, XU J, et al. A randomized controlled trial comparing single-incision laparoscopic cholecystectomy using a novel instrument to that using a common instrument[J]. *Int J Surg*, 2016, 32: 174-178. DOI: 10.1016/j.ijsu.2016.06.045.
- [32] YIN HL, WANG ZF, XU J, et al. A specific instrument to facilitate single-incision laparoscopic cholecystectomy: An initial experience[J]. *Surg Innov*, 2011, 18(3): 289-293. DOI: 10.1177/1553350611401428.
- [33] HAN JY, WU SD, TIAN Y. Totally transumbilical single-port laparoscopic cholecystectomy: A report of 10 cases[J]. *Chin J Pract Surg*, 2010, 30(7): 587-589.
韩金岩, 吴硕东, 田雨. 完全经脐单孔腹腔镜胆囊切除术10例报告[J]. *中国实用外科杂志*, 2010, 30(7): 587-589.
- [34] HAN JY, WU SD, TIAN Y. Clinical analysis of totally transumbilical single-port laparoscopic cholecystectomy in 30 patients[J/CD]. *Chin J Laparosc Surg Electron Ed*, 2009, 2(1): 16-19. DOI: 10.3969/j.issn.1674-6899.2009.01.005.
韩金岩, 吴硕东, 田雨. 完全经脐单孔腹腔镜胆囊切除术30例临床应用分析[J/CD]. *中华腹腔镜外科杂志(电子版)*, 2009, 2(1): 16-19. DOI: 10.3969/j.issn.1674-6899.2009.01.005.
- [35] ZHANG GY, HU SY, LI F. The application of transumbilical single port laparoscopic cholecystectomy[J]. *J Laparosc Surg*, 2009, 14(1): 18-20.
张光永, 胡三元, 李峰. 经脐单孔腹腔镜胆囊切除术[J]. *腹腔镜外科杂志*, 2009, 14(1): 18-20.
- [36] CHEN Y, LIN L, FU QH, et al. Comparative study between single-incision laparoscopic cholecystectomy and conventional laparoscopic cholecystectomy[J]. *Chin J Bases Clin Gen Surg*, 2014, 21(2): 217-219. DOI: 10.7507/1007-9424.20140050.
陈英, 林琳, 付庆辉, 等. 单孔腹腔镜与传统腹腔镜胆囊切除的比较研究[J]. *中国普外基础与临床杂志*, 2014, 21(2): 217-219. DOI: 10.7507/1007-9424.20140050.
- [37] YU F, TIAN ZQ, BAI Y, et al. Clinical risk factors for early complications of laparoscopic cholecystectomy[J]. *Chin J Gen Surg*, 2015, 24(8): 1130-1134. DOI: 10.3978/j.issn.1005-6947.2015.08.015.
余锋, 田志强, 柏杨, 等. 腹腔镜胆囊切除术早期并发症的临床风险因素分析[J]. *中国普通外科杂志*, 2015, 24(8): 1130-1134. DOI: 10.3978/j.issn.1005-6947.2015.08.015.
- [38] OU X, LIU JK, YIN YX, et al. The application value of laparoscope in delayed bile leakage caused by accessory hepatic duct injury after

- laparoscopic cholecystectomy[J]. *J Laparosc Surg*, 2012, 17(11): 837-842. DOI: [10.3969/j.issn.1009-6612.2012.11.015](https://doi.org/10.3969/j.issn.1009-6612.2012.11.015).
- 欧希, 刘吉奎, 尹耀新, 等. 腹腔镜胆囊切除术中损伤副肝管导致迟发性胆漏的腹腔镜治疗价值[J]. *腹腔镜外科杂志*, 2012, 17(11): 837-842. DOI: [10.3969/j.issn.1009-6612.2012.11.015](https://doi.org/10.3969/j.issn.1009-6612.2012.11.015).
- [39] CHAMBERLAIN RS, SAKPAL SV. A comprehensive review of single-incision laparoscopic surgery (SILS) and natural orifice transluminal endoscopic surgery (NOTES) techniques for cholecystectomy[J]. *J Gastrointest Surg*, 2009, 13(9): 1733-1740. DOI: [10.1007/s11605-009-0902-y](https://doi.org/10.1007/s11605-009-0902-y).
- [40] YAO C, ZHU LD, WANG LY, et al. Predictive value of nomogram model for incision infection after transumbilical single hole laparoscopic cholecystectomy and analysis of prevention and treatment strategies[J]. *Prog Mod Biomed*, 2022, 22(7): 1319-1323. DOI: [10.13241/j.cnki.pmb.2022.07.026](https://doi.org/10.13241/j.cnki.pmb.2022.07.026).
- 姚春, 朱丽丹, 王凌云, 等. 经脐单孔腹腔镜胆囊切除术后切口感染的列线图模型预测价值研究及防治策略分析[J]. *现代生物医学进展*, 2022, 22(7): 1319-1323. DOI: [10.13241/j.cnki.pmb.2022.07.026](https://doi.org/10.13241/j.cnki.pmb.2022.07.026).
- [41] HAUETER R, SCHÜTZ T, RAPTIS DA, et al. Meta-analysis of single-port versus conventional laparoscopic cholecystectomy comparing body image and cosmesis[J]. *Br J Surg*, 2017, 104(9): 1141-1159. DOI: [10.1002/bjs.10574](https://doi.org/10.1002/bjs.10574).
- [42] MA J, CASSERA MA, SPAUN GO, et al. Randomized controlled trial comparing single-port laparoscopic cholecystectomy and four-port laparoscopic cholecystectomy[J]. *Ann Surg*, 2011, 254(1): 22-27. DOI: [10.1097/SLA.0b013e3182192f89](https://doi.org/10.1097/SLA.0b013e3182192f89).
- [43] MERCHANT AM, COOK MW, WHITE BC, et al. Transumbilical Gel-port access technique for performing single incision laparoscopic surgery (SILS) [J]. *J Gastrointest Surg*, 2009, 13(1): 159-162. DOI: [10.1007/s11605-008-0737-y](https://doi.org/10.1007/s11605-008-0737-y).
- [44] PRYOR AD, TUSHAR JR, DIBERNARDO LR. Single-port cholecystectomy with the TransEnterix SPIDER: Simple and safe[J]. *Surg Endosc*, 2010, 24(4): 917-923. DOI: [10.1007/s00464-009-0695-9](https://doi.org/10.1007/s00464-009-0695-9).
- [45] Section of Biliary Surgery, Branch of Surgery, Chinese Medical Association, Chinese Committee of Biliary Surgeons. Expert consensus on diagnosis and treatment of common complications after cholecystectomy (2018 edition) [J]. *Clin Education General Pract*, 2018, 16(3): 244-246. DOI: [10.13558/j.cnki.issn1672-3686.2018.03.002](https://doi.org/10.13558/j.cnki.issn1672-3686.2018.03.002).
- 中华医学会外科学分会胆道外科学组, 中国医师协会外科医师分会胆道外科医师委员会. 胆囊切除术后常见并发症的诊断与治疗专家共识(2018版) [J]. *全科医学临床与教育*, 2018, 16(3): 244-246. DOI: [10.13558/j.cnki.issn1672-3686.2018.03.002](https://doi.org/10.13558/j.cnki.issn1672-3686.2018.03.002).
- [46] CAO R, WANG GY, LI KW, et al. Clinical analysis of 317 cases of single-port laparoscopic cholecystectomy in a single center during the day[J]. *J Hepatopancreatobiliary Surg*, 2021, 33(12): 750-754. DOI: [10.11952/j.issn.1007-1954.2021.12.010](https://doi.org/10.11952/j.issn.1007-1954.2021.12.010).
- 曹嵘, 王贵阳, 李可为, 等. 单中心317例日间单孔腹腔镜胆囊切除术临床疗效分析[J]. *肝胆胰外科杂志*, 2021, 33(12): 750-754. DOI: [10.11952/j.issn.1007-1954.2021.12.010](https://doi.org/10.11952/j.issn.1007-1954.2021.12.010).
- [47] Minimally Invasive Surgery Committee of the Chinese Research Hospital Association. Expert consensus on day-case laparoscopic cholecystectomy[J]. *J Laparosc Surg*, 2023, 28(8): 561-567, 573. DOI: [10.13499/j.cnki.fqjwkzz.2023.08.561](https://doi.org/10.13499/j.cnki.fqjwkzz.2023.08.561).
- 中国研究型医院学会微创外科学专业委员会. 日间腹腔镜胆囊切除术专家共识[J]. *腹腔镜外科杂志*, 2023, 28(8): 561-567, 573. DOI: [10.13499/j.cnki.fqjwkzz.2023.08.561](https://doi.org/10.13499/j.cnki.fqjwkzz.2023.08.561).
- [48] TRUJILLO LOLI Y, RODRÍGUEZ-LUNA MR, NORIEGA-USI VM, et al. Single-port laparoscopic cholecystectomy assisted with neodymium magnets: Initial prospective experience with 60 cases[J]. *J Laparosc Adv Surg Tech A*, 2020, 30(5): 525-530. DOI: [10.1089/lap.2019.0762](https://doi.org/10.1089/lap.2019.0762).
- [49] TAY CW, SHEN L, HARTMAN M, et al. SILC for SILC: Single institution learning curve for single-incision laparoscopic cholecystectomy [J]. *Minim Invasive Surg*, 2013, 2013: 381628. DOI: [10.1155/2013/381628](https://doi.org/10.1155/2013/381628).
- [50] FEINBERG EJ, AGABA E, FEINBERG ML, et al. Single-incision laparoscopic cholecystectomy learning curve experience seen in a single institution[J]. *Surg Laparosc Endosc Percutan Tech*, 2012, 22(2): 114-117. DOI: [10.1097/SLE.0b013e31824799ef](https://doi.org/10.1097/SLE.0b013e31824799ef).
- [51] PAN MX, LIANG ZW, CHENG Y, et al. Learning curve of transumbilical suture-suspension single-incision laparoscopic cholecystectomy [J]. *World J Gastroenterol*, 2013, 19(29): 4786-4790. DOI: [10.3748/wjg.v19.i29.4786](https://doi.org/10.3748/wjg.v19.i29.4786).
- [52] LI X, HOU CS, BAI Y, et al. Learning curve for single-incision laparoscopic cholecystectomy by using cumulative summation[J]. *Chin J Minim Invasive Surg*, 2016, 16(3): 241-244. DOI: [10.3969/j.issn.1009-6604.2016.03.013](https://doi.org/10.3969/j.issn.1009-6604.2016.03.013).
- 李欣, 侯纯升, 白洋, 等. 单孔腹腔镜胆囊切除术的学习曲线: 累积求和法[J]. *中国微创外科杂志*, 2016, 16(3): 241-244. DOI: [10.3969/j.issn.1009-6604.2016.03.013](https://doi.org/10.3969/j.issn.1009-6604.2016.03.013).

收稿日期: 2024-09-10; 录用日期: 2024-09-15

本文编辑: 王亚南

引证本文: Minimally Invasive Surgery Committee of the Chinese Research Hospital Association. Chinese expert consensus on single-incision laparoscopic cholecystectomy (2024 edition) [J]. *J Clin Hepatol*, 2024, 40(10): 1967-1972.

中国研究型医院学会微创外科学专业委员会. 单孔腹腔镜胆囊切除术中国专家共识(2024版) [J]. *临床肝胆病杂志*, 2024, 40(10): 1967-1972.