



新医学
Journal of New Medicine
ISSN 0253-9802, CN 44-1211/R

《新医学》网络首发论文

题目： 甲状腺乳头状癌（初诊）一体化诊疗路径——中山大学附属第三医院甲状腺多学科诊疗中心专家共识

作者： 中山大学附属第三医院甲状腺多学科诊疗中心，吴涛，郭月飞，邬杰忠，姜华，王志远，李海凤，李建芳，邓洪容，李星，任杰，胡昆鹏，刘仁斌，叶进，邵春奎，程木华，曾龙驿，郑博文，尹庭辉，刘宇，张鹏，刘勇，焦举，林硕，王曼曼

收稿日期： 2024-08-28

网络首发日期： 2024-10-14

引用格式： 中山大学附属第三医院甲状腺多学科诊疗中心，吴涛，郭月飞，邬杰忠，姜华，王志远，李海凤，李建芳，邓洪容，李星，任杰，胡昆鹏，刘仁斌，叶进，邵春奎，程木华，曾龙驿，郑博文，尹庭辉，刘宇，张鹏，刘勇，焦举，林硕，王曼曼. 甲状腺乳头状癌（初诊）一体化诊疗路径——中山大学附属第三医院甲状腺多学科诊疗中心专家共识[J/OL]. 新医学.
<https://link.cnki.net/urlid/44.1211.R.20241014.1101.002>



网络首发：在编辑部工作流程中，稿件从录用到出版要经历录用定稿、排版定稿、整期汇编定稿等阶段。录用定稿指内容已经确定，且通过同行评议、主编终审同意刊用的稿件。排版定稿指录用定稿按照期刊特定版式（包括网络呈现版式）排版后的稿件，可暂不确定出版年、卷、期和页码。整期汇编定稿指出版年、卷、期、页码均已确定的印刷或数字出版的整期汇编稿件。录用定稿网络首发稿件内容必须符合《出版管理条例》和《期刊出版管理规定》的有关规定；学术研究成果具有创新性、科学性和先进性，符合编辑部对刊文的录用要求，不存在学术不端行为及其他侵权行为；稿件内容应基本符合国家有关书刊编辑、出版的技术标准，正确使用和统一规范语言文字、符号、数字、外文字母、法定计量单位及地图标注等。为确保录用定稿网络首发的严肃性，录用定稿一经发布，不得修改论文题目、作者、机构名称和学术内容，只可基于编辑规范进行少量文字的修改。

出版确认：纸质期刊编辑部通过与《中国学术期刊（光盘版）》电子杂志社有限公司签约，在《中国学术期刊（网络版）》出版传播平台上创办与纸质期刊内容一致的网络版，以单篇或整期出版形式，在印刷出版之前刊发论文的录用定稿、排版定稿、整期汇编定稿。因为《中国学术期刊（网络版）》是国家新闻出版广电总局批准的网络连续型出版物（ISSN 2096-4188，CN 11-6037/Z），所以签约期刊的网络版上网络首发论文视为正式出版。

· 指南与共识 ·

DOI: 10.10.12464/j.issn.0253-9802.2024-0363

甲状腺乳头状癌（初诊）一体化诊疗路径

——中山大学附属第三医院甲状腺多学科诊疗中心专家共识

中山大学附属第三医院甲状腺多学科诊疗中心
(中山大学附属第三医院, 广东 广州 510630)

【摘要】 近年,我国甲状腺乳头状癌发病率显著增高,因此进行规范化诊治和随访十分必要。中山大学附属第三医院甲状腺多学科诊疗中心(含超声科、甲状腺乳腺外科、耳鼻咽喉头颈外科、内分泌科、核医学科、肿瘤内科、病理科、放射科)参照2015年美国甲状腺学会《成人甲状腺结节与分化型甲状腺癌诊治指南》《2021年中国临床肿瘤学会甲状腺指南》《中国抗癌协会甲状腺癌整合诊治指南(2022年精简版)》等,结合临床一线工作经验,针对甲状腺乳头状癌的术前诊断流程、细针穿刺病理报告标准,初诊甲状腺乳头状癌手术治疗的开放手术、腔镜手术、热消融治疗等根治性治疗的适应证、并发症管理,¹³¹I治疗的清甲治疗、辅助治疗、清灶治疗的标准和流程,术后动态评估和促甲状腺激素抑制治疗等,建立甲状腺乳头状癌(初诊)一体化诊疗路径,现予以发布。

【关键词】 甲状腺乳头状癌;初诊;多学科诊疗;专家共识

Integrated diagnosis and treatment pathway for papillary thyroid carcinoma (initial diagnosis): expert consensus of Thyroid Center of the Third Affiliated Hospital of Sun Yat-sen University

Thyroid Center of the Third Affiliated Hospital of Sun Yat-sen University
(The Third Affiliated Hospital of Sun Yat-sen University, Guangzhou 510630, China)

【Abstract】 In recent years, the incidence of papillary thyroid carcinoma (PTC) in China has increased significantly. Thus, it is necessary to standardize the procedures of diagnosis, treatment and follow-up. Thyroid Center of the Third Affiliated Hospital of Sun Yat-sen University (consisted of Department of Ultrasound, Department of Thyroid and Breast Surgery, Department of Otolaryngology Head and Neck Surgery, Department of Endocrinology, Department of Nuclear Medicine, Department of Medical Oncology, Department of Pathology, and Department of Radiology) referred to the 2015 American Thyroid Society guidelines for the diagnosis and treatment of adult thyroid nodules and differentiated thyroid cancer, the 2021 Chinese society of clinical oncology thyroid guidelines, China Anti-Cancer Association guidelines for holistic integrative management of thyroid cancer (2022 version) combined with clinical front-line work experience, aimed at the pre-operative diagnosis process of papillary thyroid cancer, fine needle aspiration pathology reporting standards, the indications and complication of radical treatments such as open surgery, endoscopic surgery, thermal ablation treatment for newly diagnosed PTC, the standards and processes of ¹³¹I treatments with intents of thyroid clearance, adjuvant therapy, and focal cleaning treatment, postoperative dynamic evaluation, and TSH inhibition treatment, etc., and finally built the integrated diagnosis and treatment path of PTC (initial treatment). Hereby we released this guideline.

【Key words】 Papillary thyroid carcinoma; Initial diagnosis; Multi-disciplinary diagnosis and treatment; Expert consensus

近年,我国甲状腺乳头状癌(papillary thyroid carcinoma, PTC)发病率显著增高,尽管其整体恶性程度低,但仍威胁患者生命健康及生活质量。若能得到及时诊治,PTC的病死率会降低,患者

收稿日期:2024-08-28

基金项目:科技部国家重点研发计划(2023YFF0715305);广州市高水平创新重大科技项目(2024P-GX25);中山大学临床医学研究5010计划项目(2022010);中山大学附属第三医院“五个五”工程建设项目(82000-31630015)

共同第一作者:510630 广东 广州,中山大学附属第三医院(吴涛,郭月飞,郭杰忠,姜华,王志远,李海凤,李建芳,邓洪容,李星)

共同通信作者:任杰, E-mail: renj@mail.sysu.edu.cn; 胡昆鹏, E-mail: hukpeng@mail.sysu.edu.cn; 刘仁斌, E-mail: liuren@mail.sysu.edu.cn;

叶进, E-mail: yejin@mail.sysu.edu.cn; 邵春奎, E-mail: shaochk@mail.sysu.edu.cn; 程木华, E-mail: chengmh@mail.sysu.edu.cn;

曾龙驿, E-mail: zengly@mail.sysu.edu.cn

参编者:510630 广东 广州,中山大学附属第三医院(郑博文,尹庭辉,刘宇,张鹏,刘勇,焦举,林硕,王曼曼)

生存期延长，因此进行规范化诊治和随访十分必要。中山大学附属第三医院甲状腺多学科诊疗中心（含超声科、甲状腺乳腺外科、耳鼻咽喉头颈外科、内分泌科、核医学科、肿瘤内科、病理科、放射科）参照 2015 年美国甲状腺学会（American Thyroid Association, ATA）的《成人甲状腺结节与分化型甲状腺癌诊治指南》^[1]、《甲状腺围手术期甲状旁腺功能保护指南（2018 版）》^[2]、《分化型甲状腺癌术后管理中国专家共识（2020 版）》^[3]、《2021 年中国临床肿瘤学会（Chinese Society of Clinical Oncology, CSCO）分化型甲状腺癌诊疗指南》^[4]、《¹³¹I 治疗分化型甲状腺癌指南（2021 版）》^[5]、《中国抗癌协会（Chinese Anti-Cancer Association, CACA）甲状腺癌整合诊治指南（2022 精简版）》^[6]、《中华内分泌代谢杂志》的《甲状腺结节和分化型甲状腺癌诊治指南（第二版）》^[7]、《美国国立综合癌症网络（National Comprehensive Cancer Network, NCCN）甲状腺癌临床实践指南》^[8]，结合临床一线工作经验，建立 PTC（初诊）一体化诊疗路径，为规范化 PTC 的诊治和随访提供参考。

1 甲状腺乳头状癌的定义和流行病学

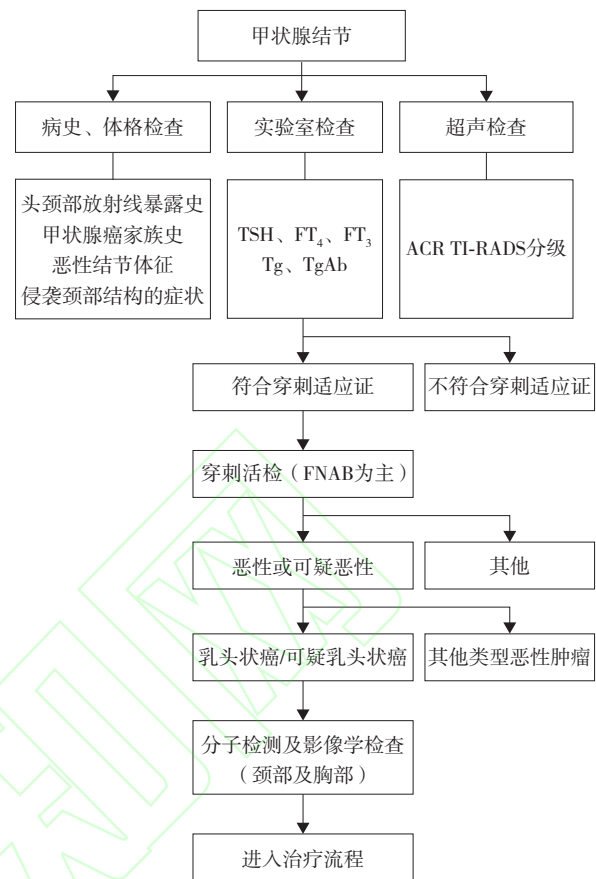
PTC 是一种起源于甲状腺滤泡上皮的恶性肿瘤，具有明确的细胞核特征，有乳头状结构或呈滤泡状结构但呈浸润性生长^[9]，PTC 约占全部甲状腺癌的 85%~90%^[7]。2022 年全球癌症分析数据显示，中国新发甲状腺癌 46 万例，占全球新发甲状腺癌的 56.8%^[10]。国家癌症中心报告的 2022 年中国甲状腺癌的年龄标准化发病率为男性 13.3/10 万人年、女性 36.5/10 万人年，与之对应的年龄标准化死亡率为男性 0.35/10 万人年、女性 0.55/10 万人年^[11]。

2 甲状腺乳头状癌的术前诊断流程

参照前述国内外指南，结合我中心经验，制定以下甲状腺乳头状癌术前诊断流程（图 1）。

2.1 临床表现

甲状腺结节通常长期无症状。出现以下情况需注意恶性肿瘤可能：声嘶、呼吸困难、结节快速增大、结节质硬及结节固定等。有甲状腺癌家族史、头颈部放射线暴露史也是高危因素之一^[7]。



注：TSH 为促甲状腺激素；FT₄ 为游离甲状腺素；FT₃ 为游离三碘甲状腺原氨酸；Tg 为甲状腺球蛋白；TgAb 为抗甲状腺球蛋白抗体；FNAB 为细针穿刺活组织检查。

图 1 甲状腺乳头状癌术前诊断流程图

Figure 1 Preoperative diagnostic flow chart of papillary thyroid carcinoma

2.2 实验室检查

检测促甲状腺激素（thyroid stimulating hormone, TSH）、游离三碘甲状腺原氨酸（free triiodothyronine, FT₃）和游离甲状腺素（free thyroxine, FT₄）明确是否存在甲状腺功能异常。TSH 水平升高者需测定甲状腺自身抗体，TSH 水平降低者需鉴别是否为高功能结节^[7]。

检测甲状腺球蛋白（thyroglobulin, Tg）和抗甲状腺球蛋白抗体（anti-thyroglobulin antibody, TgAb）。血清 Tg 不能鉴别结节良恶性。TgAb 升高时，甲状腺癌 Tg 监测的准确性降低^[1, 12]。

2.3 超声检查

高分辨率超声是诊断 PTC 的首选影像学检查手段。描述内容包括甲状腺、结节及颈部区域有无异常淋巴结等。采用美国放射学会 - 甲状腺影像报告与数据系统（American College of Radiology Thyroid

Imaging, Reporting and Data System, ACR TI-RADS) 对甲状腺结节进行恶性风险分层(图2)^[13]。

采用美国癌症联合委员会(American Joint Committee on Cancer, AJCC)颈部淋巴结七分区法对颈部淋巴结进行分区及定性^[14]。超声诊断分为3类:正常淋巴结、可疑转移淋巴结、不能确定性质淋巴结^[15]。

2.4 穿刺活组织检查

超声引导下穿刺活组织检查(活检)是目前PTC术前最准确的诊断方法,首选细针穿刺活检(fine-needle aspiration biopsy, FNAB)。

2.4.1 超声引导下FNAB的适应证

结节符合以下条件之一:①ACR TI-RADS 3级,最大直径≥2.5 cm。②ACR TI-RADS 4级,最大直径≥1.5 cm。③ACR TI-RADS 5级,最大直径≥1 cm。④最大直径<1 cm的ACR TI-RADS 4~5级,若存在以下情况之一,a.拟行手术或热消融治疗前;b.可疑结节呈多灶性或紧邻被膜、气管、喉返神经等;c.伴颈部淋巴结可疑转移;d.有甲状腺癌家族史或甲状腺癌综合病史^[7, 13, 16]。

2.4.2 超声引导下淋巴结穿刺活检适应证

符合以下条件之一:①超声提示为可疑转移淋巴结;②超声不能确定性质的淋巴结,合并甲状腺恶性肿瘤高危因素,如甲状腺癌病史、高血清Tg水平等^[7, 15]。

2.4.3 超声引导下穿刺活检禁忌证

包括以下:①具有出血倾向,出、凝血时间显著延长,凝血酶原活动度明显降低;②穿刺针

途径可能损伤邻近重要器官;③长期服用抗凝药;④患者难以配合;⑤女性月经期、妊娠期或哺乳期为相对禁忌证^[16]。

此外,对于细胞学不能明确诊断或怀疑为其他类型的甲状腺肿瘤(如淋巴瘤)者,可考虑增加粗针穿刺活检(coarse needle biopsy, CNB)^[7]。

2.5 增强计算机断层扫描/磁共振成像

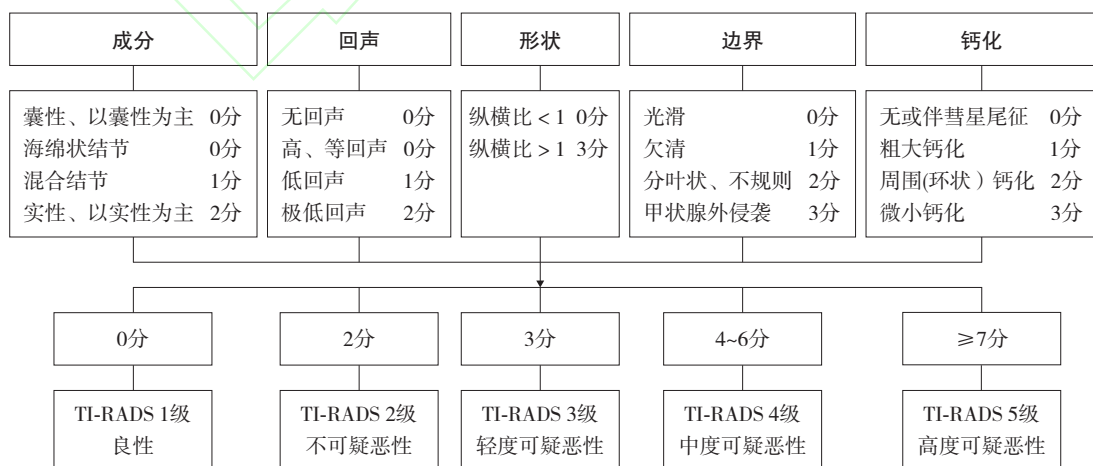
颈部增强计算机断层扫描(computed tomography, CT)有助于评估纵隔、锁骨下、咽后、咽旁等超声难以探及部位的淋巴结情况、瘤灶与周围结构及器官(如气管、食管、颈动脉鞘)的关系^[7]。胸部增强CT扫描则用于评估肿瘤是否累及纵隔及肺部。必要时可予增强磁共振成像(magnetic resonance imaging, MRI)作为增强CT的补充。

2.6 其他影像学检查

临床怀疑发生骨转移时,可选择核素全身骨显像检查,帮助鉴别是否合并骨转移。¹⁸F-脱氧葡萄糖-正电子发射计算机断层扫描(¹⁸F-FDG positron emission tomography-computed tomography/computed tomography, ¹⁸F-FDG-PET/CT)一般不用于甲状腺癌的初始评估,其他影像诊断不明确时,可考虑PET/CT^[7]。

2.7 细针穿刺病理报告

采用2023年甲状腺细胞病理学Bethesda报告系统(The Bethesda System for Reporting Thyroid Cytopathology, TBSRTC)作为FNAB细胞病理学诊断分类依据,TBSRTC有助于评估结节恶性风险,制定下一步处理方案^[17](表1、2)。



注: ACR TI-RADS 1级及2级恶性风险≤2%; 3级恶性风险5%; 4级恶性风险5%~20%; 5级恶性风险≥20%。

图2 美国放射学会-甲状腺影像报告与数据系统的甲状腺结节恶性风险层

Figure 2 Risk stratification of thyroid nodules of ACR TI-RADS

3 初诊甲状腺乳头状癌手术治疗

3.1 手术适应证及手术方式选择

PTC 诊断明确后, 本共识参照前言部分国内外指南制定下一步处理方案, 根据流程确定是否实施手术以及选择手术方式 (图 3)。对于低危的甲状腺微小癌, 若患者拒绝手术切除, 可进行主动监测或热消融治疗^[18-19]。2024 年的一项国内多中心研究证实, 相对于手术切除, 对低危患者, 采用热消融治疗具有并发症更少、疗效相当的优点^[20]。

表 1 2023 年 TBSRTC 诊断分类
Table 1 TBSRTC diagnostic classification of 2023

诊断分类	具体内容
I. 标本不能诊断	只有囊液成分 几乎无上皮细胞 其他(血液遮盖、血凝块、人工干燥等)
II. 良性	符合滤泡结节状病变(包括腺瘤样结节、胶质结节等) 符合慢性淋巴细胞性(桥本)甲状腺炎 符合肉芽肿性(亚急性)甲状腺炎 其他
III. 意义不明确	具体说明是否为滤泡上皮细胞核的非典型性或其他的非典型性
IV. 滤泡性肿瘤	具体说明是否为嗜酸细胞亚型的滤泡性肿瘤
V. 可疑恶性肿瘤	可疑 PTC 可疑甲状腺髓样癌 可疑转移癌 可疑淋巴瘤 其他
VI. 恶性肿瘤	PTC 高级别滤泡性甲状腺癌 甲状腺髓样癌 未分化(间变性)癌 鳞状细胞癌 混合性癌(注明成分) 转移性恶性肿瘤 非霍奇金淋巴瘤 其他

热消融治疗适应证: ①肿瘤直径 ≤ 10 mm; ②经病理学检查证实为 PTC, 非病理学高危亚型; ③无甲状腺被膜受侵且无周围组织侵犯; ④无多灶性甲状腺癌; ⑤无淋巴结或远处转移证据; ⑥无甲状腺癌家族史; ⑦无青少年或童年时期颈部放射线暴露史; ⑧患者经医护人员充分告知手术切除是首选治疗手段后, 仍拒绝手术, 也拒绝密切随访^[21-22]。

3.2 手术方式和手术范围

3.2.1 开放手术

在有效保护甲状旁腺、喉返神经、喉上神经的基础上进行以下手术。甲状旁腺血供差者, 需行甲状旁腺自体移植术。

1) 单侧腺叶切除 + 峡部切除。完整切除患侧腺叶及峡部^[23], 有锥状叶者需切除锥状叶。

2) 甲状腺全切除术。完整切除双侧甲状腺腺叶、峡部及锥状叶, 包括喉返神经入喉处易残留的甲状腺组织。

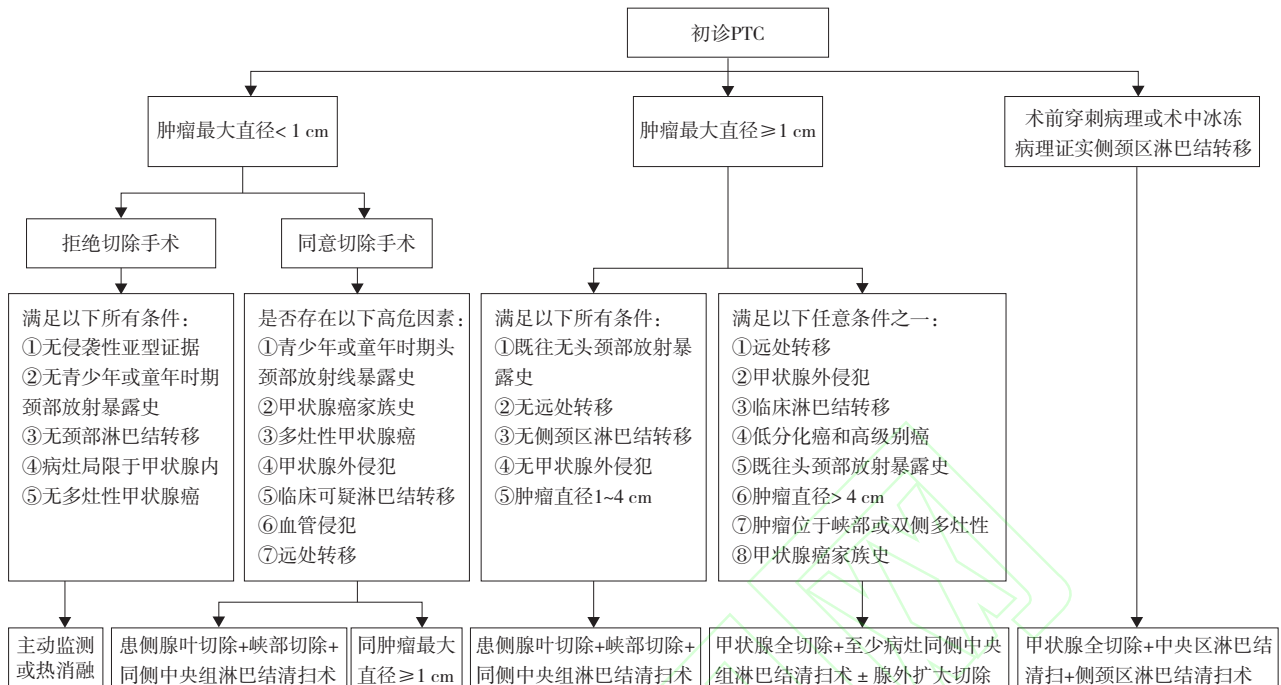
3) 中央区淋巴结清扫术。常规中央区为 VI 区, 目前 AJCC 将 VII 区(上纵隔淋巴结)归为中央区^[24]。VI 区范围: 上起舌骨, 下至胸骨上切迹, 两侧为双侧颈动脉鞘及颈总动脉, 包括喉前、气管前、气管旁、食管沟内的淋巴结。VII 区范围: 上起胸骨上切迹, 下至头臂干, 包括前上纵隔和食管沟淋巴结^[25]。常规中央区清扫术为 VI 区淋巴结清扫术, 如 VII 淋巴结明确转移, 则行 VI + VII 区淋巴结清扫术。术中注意保护头臂干等重要结构。

4) 侧颈区淋巴结清扫术。清扫范围上至二腹肌, 下至锁骨上, 内侧界为颈动脉鞘内侧缘, 外界胸锁乳突肌后缘及颈外静脉, 包括 II ~ IV 区的淋巴结和软组织。目前 PTC 主要采取 II、III、IV 侧颈区淋巴结清扫术。如临床可疑或证实 VB 区淋巴结转移, 则行 II、III、IV、VB 侧颈区淋巴结清扫术, 清扫外界至斜方肌前缘。

表 2 2023 年 TBSRTC 恶性风险评估及临床处理意见推荐

Table 2 Malignant risk assessment and recommendations for clinical management of TBSRTC of 2023

诊断分类	恶性风险均数(范围)/%	临床管理
I. 标本不能诊断	13 (5~20)	超声引导下重复 FNAB
II. 良性	4 (2~7)	临床超声随访
III. 意义不明确	22 (13~30)	重复 FNAB、分子检测、诊断性腺叶切除或监测
IV. 滤泡性肿瘤	30 (23~34)	分子检测, 诊断性甲状腺腺叶切除
V. 可疑恶性肿瘤	74 (67~83)	分子检测, 甲状腺腺叶或甲状腺近全叶切除
VI. 恶性肿瘤	97 (97~100)	甲状腺叶或甲状腺近全叶切除



注：上述甲状腺手术术式包括开放手术和腔镜手术，其中腔镜手术适应证：①肿瘤最大直径≤3 cm；②术前超声或CT提示颈侧区淋巴结肿大，经细针穿刺病理学检查或术中冰冻病理学检查确诊淋巴结转移；③颈侧区淋巴结直径≤3 cm，无融合固定。腔镜手术禁忌证：①甲状腺癌病灶最大直径>3 cm，有侵犯气管、食管、血管及喉返神经的临床表现；②颈侧区淋巴结最大直径>3 cm，术前影像学检查评估颈侧区淋巴结周围组织有侵犯，查体淋巴结固定；③既往有颈侧区手术史或放射治疗史；④伴有其他器官或系统合并症不能耐受手术或全身麻醉；⑤髓样癌、未分化癌。

图3 甲状腺乳头状癌治疗流程

Figure 3 Procedure of treatment for papillary thyroid carcinoma

5) 改良根治性颈淋巴结清扫术。清扫范围为I~V区，但保留以下1个或1个以上的结构：胸锁乳突肌、颈内静脉或副神经^[26]。临床证实淋巴结转移至I~V区则行上述术式。

6) 根治性颈淋巴结清扫术。清扫范围为I~V区，切除包括腮腺下极、胸锁乳突肌、肩胛舌骨肌、颈内外静脉、颈横动脉、副神经、颈丛皮神经等，连同清扫这一区域内的淋巴结^[26]。当淋巴结转移至I~V区之外或侵犯颅神经、肌肉、皮肤等结构时，行扩大根治性颈淋巴结清扫术。

7) 甲状腺外扩大切除术。如侵犯喉、气管、食管、颈血管等腺外结构，可联合胸外科、血管外科协助手术。

3.2.2 腔镜手术

腔镜手术采用胸前入路、腋窝入路、双腋窝双乳晕(bilateral axillo-breast approach, BABA)入路和口腔前庭入路等。甲状腺癌腔镜手术的治疗原则和手术范围与开放手术一致。应综合考虑肿瘤因素、患者意愿和手术入路特点等选择腔镜下

甲状腺外科手术^[27]。

3.2.3 热消融治疗

热消融范围包含病灶及其周围2 mm甲状腺安全边界，应充分消融安全边界内的甲状腺被膜以达到根治性目的^[21-22]；利用超声实时监测、液体隔离带技术、固定式热消融与移动式热消融相结合、术中超声造影等方法保证热消融的安全性及有效性^[21-22, 28-30]。本中心掌握了良好的甲状腺结节进针技术^[31]和隔离带使用技术^[32]，可供参考。

3.3 术中辅助技术

有条件可采用喉返神经监测技术识别及保护喉返神经，纳米碳负显影技术、荧光显像技术识别及保护甲状旁腺等^[33]。

3.4 手术并发症及其处理措施

3.4.1 术后出血

甲状腺术后出血是少见但可危及生命的并发症，发生率约0.43%~4.39%^[34]。

1) 危险因素。高龄、肿瘤最大直径>3 cm、收缩压>150 mmHg(1 mmHg=0.133 kPa)、Graves

病、使用抗血栓药物、双侧手术、颈部淋巴结清扫和既往甲状腺手术史。

2) 预防措施。术前控制血压和调节甲状腺功能。术中确切止血, 术后应用药物预防恶心呕吐、咳嗽等高危动作, 避免颈部剧烈活动, 控制血压。实施热消融治疗前认真识别穿刺路径血管, 术中如发现出血, 可采用按压、局部注射药物止血, 无法有效止血时, 应及时进行开放手术止血^[22]。

3) 应急措施。包括: ①若颈部张力进行性增大, 压迫感明显, 应立即进行手术探查; ②若患者出现严重呼吸困难, 应立即在床旁敞开切口, 缓解气道压迫症状; ③若患者仍感到呼吸窘迫, 应果断进行气管切开, 待其呼吸困难缓解后转至手术室处理。根据本中心的经验, 甲状腺热消融治疗出血风险较低, 及时识别和处理可完全恢复^[35]。

3.4.2 术后甲状旁腺功能减退

PTC 行全甲状腺切除术后可发生暂时性和永久性甲状旁腺功能减退 (reduced parathyroid function, HPT), 其发生率分别为 27.7%~51.9% (暂时性) 和 6.3%~16.2% (永久性)^[36]。未见热消融治疗后出现 HPT 的报道。

1) 预防措施。推荐遵循甲状旁腺功能保护“1+X+1”的总策略: “1”即对于发现的每一枚甲状旁腺均应当作唯一(最后)的甲状旁腺进行仔细保护; “X”即手术中应努力保护更多的甲状旁腺; 最后的“1”指对于中央区淋巴结复发高危因素的患者, 推荐在原位保留至少 1 枚具有良好血供的甲状旁腺基础上, 策略性移植至少 1 枚甲状旁腺^[2]。

2) 处理措施。主要包括补充钙剂、维生素 D 和甲状旁腺激素 (parathyroid hormone, PTH) 替代治疗。重组人 PTH 治疗被认为是目前治疗永久性 HPT 最有效的方法, 但是由于其高昂的价格及特殊的保存条件, 目前尚未在国内上市。推荐 PTC 患者通过补充钙剂和维生素 D 治疗术后 HPT, 并同时监测血清钙和 (或) PTH 水平, 以指导临床补钙。

3.4.3 术后喉返神经损伤

甲状腺全切除术永久性喉返神经损伤的发生率为 0.9%~3%^[37]。单侧损伤表现为声音嘶哑, 双侧损伤常导致气道梗阻, 严重影响患者生活质量甚至危及生命。PTC 热消融治疗后声音嘶哑发生率为 1.1%~3.0%^[22, 28, 38-40], 多数患者可在数周至数月内恢复。术后 2 周至 2 个月内宜进行声音评估, 声音异常者宜行喉镜检查。

1) 预防措施。实施甲状腺癌术时宜仔细辨认、常规显露喉返神经。有条件时, 推荐使用术中神经监测, 尤其是二次手术、巨大甲状腺肿物、局部晚期甲状腺癌、术前一侧神经麻痹、术前预判肿瘤可能侵犯喉返神经等, 有利于减少喉返神经的损伤。本中心较早开展喉肌电活动实时监测喉返神经的技术^[41], 可供参考。在热消融治疗中一般难以通过超声直接显示喉返神经, 推荐使用持续隔离带法将甲状腺与喉返神经进行空间分隔^[22]。

2) 处理措施。包括: ①单侧损伤, 端端吻合或颈袢喉返神经吻合术、嗓音训练、脂肪注射等。②双侧损伤, 端端吻合或颈袢喉返神经吻合术, 杓状软骨切除、声带后端切断、预防性气管切开等。

3.4.4 术后乳糜漏

术后乳糜漏的发生率为 1%~3%^[42], 常由于清扫颈部淋巴结时损伤胸导管或淋巴管所致。未见热消融治疗后发生乳糜漏的报道。乳糜漏可导致低蛋白血症、水电解质紊乱等, 严重者可出现乳糜胸。

1) 预防措施。以术中预防为主, 若术中发现淋巴漏或离断的淋巴管时需及时结扎、缝扎或用钛夹等夹闭, 术毕关闭切口前应再次仔细检查术野。

2) 处理措施。包括: ①乳糜漏 24 h 内引流量少于 500~1 000 mL/d 者可禁食或无脂饮食, 给予负压引流、局部加压包扎等措施, 一般可治愈; ②若引流量多或保守治疗无效, 则需再次手术探查缝扎淋巴管瘘口; ③对于顽固严重的乳糜漏或并发乳糜胸, 可通过胸腔镜结扎胸导管。

3.4.5 伤口感染

伤口感染发生率较低, 一般由于术中无菌操作不规范、患者出现变态反应、患者有糖尿病等基础疾病, 术中行气管切口等因素所致。

1) 预防措施。围术期无菌操作, 积极治疗糖尿病等基础疾病, 控制手术时间、出血量, 术中保暖, 规避气管切开, 维持术中补液量等。

2) 处理措施。积极抗感染治疗, 必要时开放伤口清创引流。

3.4.6 热消融治疗后可能出现的特殊并发症

1) 高热。发生率为 0.1%^[38], 可在数日内自行恢复。

2) 感染。发生率为 0.08%^[28], 可表现为低热、颈部肿胀不适, 超声提示病灶周围血流信号增加,

经系统抗感染治疗后可恢复。

3) 周围器官损伤。食管和气管损伤为罕见并发症。术前需详细评估热消融治疗适应证, 术中需采用液体隔离带保护周围器官, 控制热消融功率及时间, 术后观察症状, 及时发现并治疗。气管损伤可表现为咳嗽、咳痰、颈部疼痛等症状, 予抗感染对症治疗逐渐好转, 可根据气管瘘口大小选择保守治疗及外科手术^[43]。

4) 甲状腺功能异常。主要表现为一过性甲状腺毒症, 根据本中心的经验, 常在术后1周内出现, 1个月后逐渐缓解^[44]。

3.5 术后病理学检查内容

规范的PTC术后病理报告应包含以下内容: 肿瘤最大直径, 单灶或多灶, 亚型, 有无甲状腺被膜侵犯, 有无脉管侵犯及神经侵犯, 周围甲状腺组织的情况; 淋巴结转移的情况, 包括转移的数量、转移灶的大小等。可以加行BRAF、TERT、

TP53、RAS、RET、NTRK等基因检测以进一步协助风险分层管理及寻找可供治疗的靶向药物^[45-47]。

4 ¹³¹I 治疗

4.1 PTC术后分期及初始复发风险分层

4.1.1 术后分期

临床医师为准确评估PTC患者的死亡风险, 已建立多种PTC的分期或预后分层系统, 每种系统均结合了年龄、原发肿瘤大小、特异性肿瘤组织学、肿瘤的甲状腺外扩散、甲状腺外直接浸润、局部淋巴结转移、远处转移等因素。目前临床上最常使用的PTC术后分期是由AJCC在2017年制定的第8版甲状腺肿瘤TNM分期^[14]。本共识根据患者临床资料、手术记录及术后病理结果, 按AJCC第8版甲状腺肿瘤TNM分期进行PTC术后分期(表3)。

表3 PTC术后TNM分期
Table 3 The PTC postoperative TNM staging

基础指标	定义	分期	不同年龄的分期标准	
			< 55岁	≥ 55岁
Tx	原发肿瘤无法评估			
T0	无原发肿瘤证据			
T1	肿瘤最大直径≤ 2 cm, 局限于甲状腺内	I期	任何T, 任何N, M0	T1, N0/x, M0; T2, N0/x, M0
T1a	肿瘤最大直径≤ 1 cm, 局限于甲状腺内			
T1b	肿瘤最大直径 > 1 cm 但≤ 2 cm, 局限于甲状腺内			
T2	肿瘤最大直径 > 2 cm 但≤ 4 cm, 局限于甲状腺内			
T3	肿瘤最大直径 > 4 cm 且局限于甲状腺内, 或肉眼可见甲状腺外侵犯仅累及带状肌	II期	任何T, 任何N, M1	T1, N1, M0; T2, N1, M0; T3, N0, M0; T3, N1, M0
T3a	肿瘤最大直径 > 4 cm 且局限于甲状腺内			
T3b	任何大小肿瘤, 伴肉眼可见甲状腺外侵犯仅累及带状肌(包括胸骨舌骨肌、胸骨甲状肌、甲状舌骨肌、肩胛舌骨肌)			
T4	肉眼可见甲状腺外侵犯超出带状肌			
T4a	任何大小的肿瘤, 伴肉眼可见甲状腺外侵犯累及皮下软组织、喉、气管、食管或喉返神经	III期	无	T4a, N0, M0; T4a, N1, M0
T4b	任何大小的肿瘤, 伴肉眼可见甲状腺外侵犯累及椎前筋膜, 或包绕颈动脉或纵隔血管	IV A期	无	T4b, N0, M0; T4b, N1, M0
N0	区域淋巴结无法评估			
N0a	1个或更多细胞学或组织学确诊的良性淋巴结			
N0b	无区域淋巴结转移的放射学或临床证据			
N1	区域淋巴结转移	IV B期	无	任何T, 任何N, M1
N1a	VI和VII区淋巴结转移(气管前、气管旁、喉前/Deiph淋巴结、上纵隔淋巴结), 可为单侧或双侧病变			
N1b	转移至单侧、双侧, 或对侧颈侧淋巴结(I、II、III、IV、V区)或咽后淋巴结			
M0	无远处转移			
M1	远处转移			

4.1.2 初始复发风险分层

PTC病死率较低，术后的复发危险度分层更侧重于预测复发风险。本共识基于前言部分提及的指南，特别是2015年ATA指南^[1]、《甲状腺结节和分化型甲状腺癌诊治指南（第二版）》^[7]及2024年NCCN指南^[8]对复发风险分层进行更新和调整（表4），将PTC初始复发风险分层划分为低危、中危和高危3层，其对应的预估复发风险分别为<5%、5%~20%和>20%。

表4 PTC术后初始复发风险分层评估
Table 4 The PTC postoperative evaluation of initial recurrence risk

复发风险分层	定义
低危	需满足以下所有要点： 无局部或远处转移 所有肉眼可见的肿瘤均被完全切除或热消融 无肿瘤侵犯甲状腺外组织 原发灶为非侵袭性的病理亚型（侵袭性病理亚型包括高细胞型、鞋钉型、柱状细胞型、高级别PTC ^a 等） 未发生血管侵犯 cN0或者虽发生pN1但转移淋巴结数不超过5枚且淋巴结转移灶直径均小于2mm 如果进行 ¹³¹ I显像检查，显像无甲状腺床以外碘摄取灶
中危	存在下述任一情况： 原发灶向甲状腺外的镜下侵犯 原发灶属于侵袭性病理亚型 发生血管侵犯 cN1 pN1，淋巴结转移灶最大直径为0.2~3.0cm或转移灶超过5枚 首次 ¹³¹ I治疗后显像提示颈部摄碘灶
高危	存在下述任一情况： 高级别PTC ^a 原发灶向甲状腺外的肉眼侵犯 原发灶和局部转移病灶未能被完全切除 肿瘤发生远处转移 甲状腺全切术后仍存在高水平血清Tg，提示未排除远处转移 pN1，其中任何一个颈部淋巴结转移灶直径≥3cm

注：cN指临床N分期；pN指病理N分期；Tg指甲状腺球蛋白；^a高级别PTC为不具有间变性特征、至少满足2个特征之一（有丝分裂指数≥5/2mm²、肿瘤坏死）的PTC。

PTC术后完善抑制性和刺激性Tg、TgAb、甲状腺及颈部淋巴结彩色多普勒超声（彩超）检查，必要时增加诊断性¹³¹I全身显像（diagnostic ¹³¹I

whole body scan, DxWBS），以及其他检查如CT、MRI、PET/CT，综合评估患者复发危险度，具体如下。

1) 低危患者，不常规推荐¹³¹I治疗，对于部分为便于长期随访及肿瘤复发监测，且有意愿的患者可选择¹³¹I清甲治疗。

2) 中危患者，建议进行¹³¹I治疗。

3) 高危患者，尽量清扫病灶后，常规推荐¹³¹I治疗。

4.2 术后¹³¹I治疗

4.2.1 ¹³¹I治疗的适应证

1) 肿瘤残余、复发、转移的患者。

2) 初始复发风险为中高危的患者。

3) Tg水平升高，影像学未见异常的患者。

4) 为便于随访及监测，初始复发风险为低危且有意愿的患者。

4.2.2 ¹³¹I治疗的禁忌证

1) 妊娠期和哺乳期妇女。

2) 计划6个月内妊娠者。

3) 手术切口未完全愈合者。

4.2.3 ¹³¹I治疗前的准备事项

1) 低碘准备。在¹³¹I治疗前应保持低碘状态（碘摄入量<50μg/d）3~4周，禁食海产品或海产品添加剂，停用鱼油等膳食补充剂、复合维生素；治疗前4~8周避免应用含碘增强造影剂；避免服用胺碘酮。必要时可参考尿碘检测结果控制体内碘水平。

2) 哺乳期女性患者应在¹³¹I治疗前6周停止母乳喂养。

3) 提高TSH水平。由于PTC细胞保留了甲状腺滤泡细胞依赖于TSH的生长方式，因此提高TSH水平可增加残余甲状腺滤泡上皮细胞或PTC细胞钠/碘同向转运体表达量，从而促进对¹³¹I的摄取。一般认为血清TSH水平升高至超过30mU/L，可取得较好的¹³¹I治疗效果。提高TSH水平的方法有2种：一是提高内源性TSH的分泌水平，即停用左甲状腺素2~4周；二是给予外源性TSH，可肌肉注射重组人TSH（0.9mg/d，连续2d）。

4) 治疗前的常规检查。检查项目主要包括甲状腺功能、抑制性Tg、抑制性TgAb、刺激性Tg、刺激性TgAb、血常规、尿常规、粪常规、肝功能、肾功能、电解质、甲状旁腺激素、心电图、甲状腺及颈部淋巴结彩超、DxWBS、育龄期妇女血清人绒毛膜促性腺激素等，必要时增加CT、MRI、

PET/CT 检查等。

5) 医患沟通、患者教育、签署知情同意书。治疗前向患者及家属介绍治疗目的、实施过程和治疗后可能出现的不良反应等, 并进行辐射安全防护指导, 获得患者及家属的知情同意并签署¹³¹I 治疗的知情同意书。

4.2.4 ¹³¹I 治疗的 3 个层次及推荐剂量

¹³¹I 治疗是 PTC 术后综合治疗的主要措施之一, 目前 ATA 和 NCCN 指南均根据治疗目的分为以下可相互重叠的 3 个层次: 清甲治疗、辅助治疗、清灶治疗。三者不是递进关系, 是根据 TNM 分期、术中所见、术后血清学及影像学检查结果进行实时评估综合分析, 再针对不同治疗目的的选择, 具体如下: ①清甲治疗, 采用¹³¹I 治疗术后残留的甲状腺组织, 根据甲状腺组织残余情况, 推荐剂量为 30~100 mCi。②辅助治疗, 采用¹³¹I 治疗术后影像学无法证实的、可能存在的转移或残留病灶, 推荐剂量为 100~150 mCi。③清灶治疗, 采用¹³¹I 治疗术后已知存在的、无法手术切除的局部或远处转移灶, 推荐剂量为 100~200 mCi。对于 70 岁以上合并肿瘤广泛肺转移或肾功能不全的患者, 应注意评估其器官最大耐受剂量, 一般不宜超过 150 mCi。颈部淋巴结转移灶推荐剂量为 100~150 mCi; 肺转移灶推荐剂量为 150~200 mCi; 骨转移灶推荐剂量为 150~200 mCi。为提高疗效, 经临床综合评估后, 可酌情增加口服剂量。在¹³¹I 治疗多发转移灶 PTC 患者时, 可根据患者的具体情况, 必要时结合外科手术、热消融、靶向药物等综合治疗。

4.2.5 ¹³¹I 治疗的临床意义

1) 清甲治疗有利于对 PTC 术后患者进行血清 Tg 水平的分层和病情监测, 并提高 DxWBS 诊断 PTC 转移灶的灵敏度, 有利于术后的再分期。

2) 辅助治疗除前述清甲治疗的意义外, 还有利于清除隐匿的、潜在的 PTC 病灶, 提高无病生存 (disease-free survival, DFS) 率。

3) 清灶治疗可延长无进展生存 (progression-free survival, PFS) 期和提高 DFS 率。

4.3 ¹³¹I 治疗的不良反应及处理

4.3.1 放射性甲状腺炎

¹³¹I 治疗后的放射性甲状腺炎发生率约为 10%~20%, 通常出现在清甲治疗后 1~10 d。残留腺体较多的患者常有颈部疼痛、肿胀、吞咽疼痛和不适^[48], 极少数患者可出现严重或持久疼痛、喉头

水肿的情况。

处理措施: 绝大多数患者使用糖皮质激素治疗效果明显, 可迅速缓解症状。

4.3.2 胃肠道不良反应

胃肠道反应是¹³¹I 治疗后最常见的不良反应^[49], 发生率高达 67%^[48], 服药 6 h 即可发生, 1~2 d 达高峰, 多持续 3~5 d。

处理措施: ①给予胃动力药和胃黏膜保护剂或制酸剂; ②症状轻者可少吃多餐, 选择易消化、清淡饮食, 严重者可进流质或禁食, 必要时输液。

4.3.3 唾液腺损伤

唾液腺损伤是¹³¹I 治疗后的常见不良反应^[50], 发生率约为 2.8%~60.5%^[51], 常表现为唾液腺区疼痛或口干。

预防措施: 治疗期间适量多饮水、含服酸性食物, 局部按摩唾液腺有助于预防和改善症状。

4.3.4 血液系统不良反应

血液系统不良反应以白细胞减少为主, 多为轻度减少^[52]。少数患者可发生血小板减少, 极少有全血细胞减少。

处理措施: ①注意休息和保暖, 防治感染; ②口服升白细胞或血小板的药物, 必要时皮下注射重组人粒细胞集落刺激因子。

4.3.5 放射性肺炎和肺纤维化

放射性肺炎和肺纤维化发生率低于 3%^[49], 主要见于因广泛肺转移接受多次¹³¹I 治疗后的患者。

预防及处理措施: ①注意控制老年患者¹³¹I 单次及累计治疗剂量; ②宜早期使用糖皮质激素预防治疗; ③对继发肺部感染者应给予抗生素治疗。

4.4 治疗后随访及疗效评估

患者分别于¹³¹I 治疗后 45 d、3 个月和 6 个月复诊, 评估治疗的不良反应及治疗效果 (¹³¹I 治疗后 6 个月), 主要包括血清学检测和影像学检查。首次清灶治疗应在清甲治疗后至少 3 个月后进行, 再次清灶治疗宜间隔 6~12 个月。PTC 治疗后的疗效评估详见以下动态评估和 TSH 抑制治疗部分。

5 PTC 术后动态评估和 TSH 抑制治疗

5.1 PTC 治疗后动态评估

PTC 患者手术和¹³¹I 治疗后应进行实时、动态的评估, 主要包括血清学检测 (刺激或抑制

Tg、TgAb的变化及趋势)和影像学检查(颈部超声、DxWBS、CT、MRI、全身骨显像、PET/CT等)^[1, 7, 12, 53-54]。根据患者取得的疗效为其制定定期复查方案(表5)。其中疗效分为:①疗效满意,无需再次¹³¹I治疗,进入TSH抑制治疗联合持续动态评估复发危险度,定期复查频率6~12个月。②疗效不确切,TSH抑制治疗联合持续动态评估复发危险度,必要时再次¹³¹I治疗,定期复查频率3~6个月。③生物化学治疗效果(生化疗效)不佳,TSH抑制治疗联合持续动态评估复发危险度,积极寻找可能存在的病灶,必要时再次进行¹³¹I治疗,定期

复查频率3~6个月。④结构性疗效不佳,TSH抑制治疗联合持续动态评估复发危险度,再次¹³¹I治疗应基于患者血清学及影像学检查结果提示获益的前提下进行,直至病灶不再对¹³¹I治疗有反应。血清学及影像学检查结果未见明显改善,甚至出现病情进展、治疗无效者,应多学科诊疗(multi-disciplinary diagnosis and treatment, MDT)决策后续治疗,在权衡患者获益与风险后选择合适的治疗措施,如手术、热消融、放射治疗、化学治疗、靶向治疗、粒子植入治疗等。定期复查频率为3~6个月。

表5 PTC术后动态评估
Table 5 Postoperative dynamic evaluation of PTC patients

疗效	手术方式			随访周期
	甲状腺全切 + ¹³¹ I 治疗	甲状腺全切	腺叶切除或消融	
疗效满意	影像阴性 +TgAb 检测阴性 + 抑制性 Tg < 0.2 ng/mL + 刺激性 Tg < 1 ng/mL	影像阴性 +TgAb 检测阴性 + 抑制性 Tg < 0.2 ng/mL + 刺激性 Tg < 2 ng/mL	影像阴性 +TgAb 检测阴性 + 抑制性 Tg < 30 ng/mL, 稳定	6~12 个月
疗效不确切	影像非特异发现或 DxWBS 提示甲状腺有微量核素摄取 +TgAb 稳定或逐渐下降 + 抑制性 Tg 0.2~1.0 ng/mL + 刺激性 Tg 1~10 ng/mL	影像非特异发现或 DxWBS 提示甲状腺有微量核素摄取 +TgAb 稳定或逐渐下降 + 抑制性 Tg 0.2~5.0 ng/mL + 刺激性 Tg 2~10 ng/mL	影像非特异发现 +TgAb 稳定或逐渐下降	3~6 个月
生化疗效不佳	影像阴性 +TgAb 逐渐升高 + 抑制性 Tg ≥ 1.0 ng/mL + 刺激性 Tg ≥ 10 ng/mL	影像阴性 +TgAb 逐渐升高 + 抑制性 Tg > 5 ng/mL 或 TSH 类似水平下逐渐增高 + 刺激性 Tg > 10 ng/mL 或 TSH 类似水平下逐渐升高	影像阴性 + 抑制性 Tg > 30 ng/mL 或 TSH 类似水平下逐渐升高	3~6 个月
结构性疗效不佳	结构性或功能性病灶	结构性或功能性病灶	结构性或功能性病灶	3~6 个月

注: TgAb 为甲状腺球蛋白抗体; Tg 为甲状腺球蛋白; DxWBS 为诊断性¹³¹I 全身显像。

5.2 TSH 抑制治疗

5.2.1 TSH 抑制的定义和指征

PTC 术后 TSH 抑制治疗指 PTC 手术后应用甲状腺激素将 TSH 抑制在正常低限或低限以下,以抑制 PTC 细胞生长,目前国内外指南均推荐 TSH 抑制治疗^[1, 7]。本共识推荐所有患者术后均进行 TSH 抑制治疗^[7]。

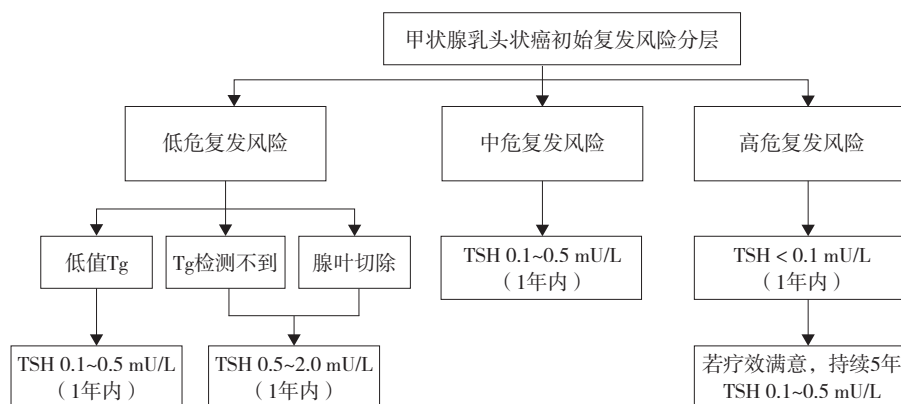
5.2.2 TSH 抑制目标

既往的观点认为 TSH 抑制治疗能使 PTC 患者获益。TSH 水平 > 2 mU/L 时甲状腺癌相关死亡风险和复发风险增加^[55]。高危患者术后 TSH 水平抑制至低于 0.1 mU/L 时,肿瘤复发转移风险降低^[56]。非高危患者术后 TSH 水平抑制于 0.1~0.5 mU/L 即可使总体预后改善,而将 TSH 水平进一步抑制至低于 0.1 mU/L 时,患者并无额外获益^[57]。复发风险低危患者在 TSH 抑制治疗中获益可能有限^[58-59]。

近年 TSH 抑制治疗的效果出现争议^[60-61]。在目前尚缺乏大样本随机对照研究证实 TSH 抑制治疗是否能使患者获益的情况下,TSH 抑制治疗最佳目标值应既能降低 PTC 的复发、转移率和相关病死率,又能减少外源性亚临床甲状腺功能亢进导致的不良反应,提高患者生活质量^[7]。建议在 PTC 患者的初治期(术后 1 年内)和随访期中设立相应 TSH 抑制治疗目标。基于 PTC 患者的肿瘤初始复发风险、抑制治疗的不良反应风险和患者的治疗转归分层,设立 PTC 患者术后 TSH 抑制治疗的个体化目标(图 4、表 6)。

5.2.3 TSH 抑制治疗的药物、剂量及调整方法

1) 药物选择。首选左甲状腺素口服制剂,不推荐使用干甲状腺片。目前关于左甲状腺素/三碘甲状腺原氨酸联合治疗的研究有限,且结果不一,建议根据病情决定具体治疗方案^[62]。



注：TSH 为促甲状腺激素；Tg 为甲状腺球蛋白。

图 4 甲状腺乳头状癌初治期（1年内）TSH 抑制目标

Figure 4 TSH suppression targets in the initial treatment stage (within 1 year) of papillary thyroid carcinoma

表 6 PTC 手术 1 年后 TSH 抑制目标（5 年内高危复发风险患者除外）

Table 6 TSH suppression targets after PTC surgery for 1 year (excluding high-risk recurrence risk patients within 5 years)

单位：mU/L

TSH 抑制治疗 不良反应风险	动态疗效评估			
	疗效满意	疗效不确切	生化疗效不佳	结构性疗效不佳
无风险或未知风险	0.5~2.0	0.1~0.5	<0.1	<0.1
低风险	0.5~2.0	0.1~0.5	0.1~0.5	<0.1
中风险	0.5~2.0	0.5~2.0	0.1~0.5	<0.1
高风险	0.5~2.0	0.1~2.0	0.5~2.0	0.1~0.5

注：TSH 为促甲状腺激素。低风险指绝经、心动过速、骨量减少；中风险指年龄 > 60 岁、骨质疏松；高风险指心房颤动。

2) 药物剂量。左甲状腺素的起始剂量因患者年龄和合并疾病而异，年轻患者建议直接使用目标剂量；对于 50 岁以上、无心脏病及其他基础疾病的患者推荐初始剂量为 50 μg/d，对于有冠状动脉粥样硬化性心脏病或其他高危因素的患者推荐初始剂量为 12.5~25.0 μg/d，甚至更低，使用时需注意减慢增量、延长调整间期，并严密监测患者心脏状况。

3) 药物调整方法。左甲状腺素最终剂量的确定有赖于血清 TSH 的监测，治疗起始每间隔 4~6 周测定血清 TSH 及 FT₄ 水平，根据 TSH 及 FT₄ 水平调整左甲状腺素剂量直至达标，达标后 1 年内每 2~3 个月、2 年内每 3~6 个月、5 年内每 6~12 个月复查甲状腺功能以确定 TSH 维持于目标范围。

5.2.4 TSH 抑制治疗的主要不良反应

1) 骨骼系统不良反应。TSH 长期抑制可能会导致骨密度降低^[63-65]，增加绝经后妇女骨质疏松的发生率，并可能导致其骨折风险增加^[66]。对需要将 TSH 抑制至低于 TSH 正常参考范围下限的 PTC

患者，特别是绝经后妇女，治疗前应评估其基础骨矿化状态并定期监测：根据医疗资源酌情选择测定血清钙或血磷、24 h 尿钙或尿磷、骨转换生化标志物和骨密度。亚临床甲状腺功能亢进是绝经后女性骨质疏松的危险因素，因此绝经后 PTC 患者在 TSH 抑制治疗期间应接受骨质疏松初级预防干预：保证钙摄入量达 1 000 mg/d，每日补充维生素 D 400~800 U (10~20 μg)，对未使用雌激素或双膦酸盐治疗的绝经后妇女、TSH 抑制治疗前或治疗期间达到骨质疏松诊断标准者，维生素 D 应每日增加至 800~1 200 U (20~30 μg)，并酌情联合其他干预治疗药物，如双膦酸盐类、核因子-κB 受体活化因子配体抑制剂、降钙素类、雌激素类、PTH 类似物、选择性雌激素受体调节剂等^[7]。

2) 心血管系统不良反应。TSH 长期低下（如 TSH 水平 < 0.1 mU/L）时，可能会加重心脏负荷和心肌缺血，诱发或加重心律失常（特别是心房颤动）^[67]，引起静息心动过速、平均动脉压增加、舒张和（或）收缩功能紊乱等，甚至导致患者心血管

病相关事件住院和死亡风险升高,严重影响 PTC 患者的生活质量^[68]。对需要将 TSH 抑制至低于 TSH 正常参考范围下限的 PTC 患者,应评估其基础心脏情况,定期检查心电图,必要时完善动态心电图和超声心动图检查,定期监测血压、血糖和血脂水平,必要时测定颈动脉内膜中层厚度以评估心血管疾病风险,并可使用 β 受体阻滞剂。治疗 3~4 个月后外源性亚临床甲状腺功能亢进带来的心脏舒张功能和运动耐量受损可得到明显改善,心血管事件(特别是心房颤动)的相关病死率可能下降^[69]。

共同第一作者:

吴涛 中山大学附属第三医院
郭月飞 中山大学附属第三医院
邬杰忠 中山大学附属第三医院
姜华 中山大学附属第三医院
王志远 中山大学附属第三医院
李海凤 中山大学附属第三医院
李建芳 中山大学附属第三医院
邓洪容 中山大学附属第三医院
李星 中山大学附属第三医院

共同通信作者:

任杰 中山大学附属第三医院
胡昆鹏 中山大学附属第三医院
刘仁斌 中山大学附属第三医院
叶进 中山大学附属第三医院
邵春奎 中山大学附属第三医院
程木华 中山大学附属第三医院
曾龙驿 中山大学附属第三医院

参编作者:

郑博文 中山大学附属第三医院
尹庭辉 中山大学附属第三医院
刘宇 中山大学附属第三医院
张鹏 中山大学附属第三医院
刘勇 中山大学附属第三医院
焦举 中山大学附属第三医院
林硕 中山大学附属第三医院
王曼曼 中山大学附属第三医院

审稿专家:

李强 南方医科大学珠江医院
龙森云 中山大学孙逸仙纪念医院
李志扬 汕头大学医学院第二附属医院
孙鹏 潮州市中心医院
檀谊洪 华南理工大学附属第五医院

作者贡献说明:

共同第一作者、共同通信作者和参编作者顺序按照文中各学科内容出现顺序进行排列,体现该疾病的诊治过程。由超声科(吴涛、郑博文、尹庭辉、任杰),放射科(郭月飞),甲状腺外科萝岗院区(邬杰忠、张鹏、胡昆鹏),甲状腺外科天河院区(姜华、刘宇、刘仁斌),耳鼻咽喉头颈外科(王志远、叶进),病理科(李海凤、刘勇、邵春奎),核医学科(李建芳、焦举、程木华),内分泌与代谢病学科(邓洪容、林硕、王曼曼、曾龙驿),肿瘤内科(李星)组成;每一学科对本共识同等贡献。

参 考 文 献

- [1] HAUGEN B R, ALEXANDER E K, BIBLE K C, et al. 2015 American thyroid association management guidelines for adult patients with thyroid nodules and differentiated thyroid cancer: the American Thyroid Association guidelines task force on thyroid nodules and differentiated thyroid cancer [J]. *Thyroid*, 2016, 26 (1): 1-133. DOI: 10.1089/thy.2015.0020.
- [2] 朱精强, 田文, 苏安平. 甲状腺围手术期甲状旁腺功能保护指南(2018版)[J]. *中国实用外科杂志*, 2018, 38 (10): 1108-1113. DOI: 10.19538/j.cjps.issn1005-2208.2018.10.03. ZHU J Q, TIAN W, SU A P. Guidelines for the protection of parathyroid function in perioperative period of thyroid (2018 edition) [J]. *Chin J Pract Surg*, 2018, 38 (10): 1108-1113. DOI: 10.19538/j.cjps.issn1005-2208.2018.10.03.
- [3] 田文, 张浩. 分化型甲状腺癌术后管理中国专家共识(2020版)[J]. *中国实用外科杂志*, 2020, 40 (9): 1021-1028. DOI: 10.19538/j.cjps.issn1005-2208.2020.09.04. TIAN W, ZHANG H. Expert consensus on postoperative management of differentiated thyroid cancer (2020 edition) [J]. *Chin J Pract Surg*, 2020, 40 (9): 1021-1028. DOI: 10.19538/j.cjps.issn1005-2208.2020.09.04.
- [4] 中国临床肿瘤学会指南工作委员会. 中国临床肿瘤学会(CSCO)分化型甲状腺癌诊疗指南 2021 [J]. *肿瘤预防与治疗*, 2021, 34 (12): 1164-1201. DOI: 10.3969/j.issn.1674-0904.2021.12.013. Guidelines Working Committee of Chinese Society of Clinical Oncology. Guidelines of Chinese Society of Clinical Oncology (CSCO) differentiated thyroid cancer [J]. *J Cancer Control Treat*, 2021, 34 (12): 1164-1201. DOI: 10.3969/j.issn.1674-0904.2021.12.013.
- [5] 中华医学会核医学分会. ¹³¹I 治疗分化型甲状腺癌指南(2021版)[J]. *中华核医学与分子影像杂志*, 2021, 41 (4): 218-241. DOI: 10.3760/cma.j.cn321828-20201113-00412. Chinese Society of Nuclear Medicine. Guidelines for radioiodine therapy of differentiated thyroid cancer (2021 edition) [J]. *Chin J Nucl Med Mol Imag*, 2021, 41 (4): 218-241. DOI: 10.3760/cma.j.cn321828-20201113-00412.
- [6] 中国抗癌协会甲状腺癌专业委员会. 中国抗癌协会甲状腺癌整合诊疗指南(2022精简版)[J]. *中国肿瘤临床*, 2023, 50 (7): 325-330. DOI: 10.12354/j.issn.1000-8179.2023.20221410.

- China Anti-Cancer Association Committee of Thyroid Oncology. China Anti-Cancer Association guidelines for holistic integrative management of thyroid cancer (2022 abridged version) [J]. *Chin J Clin Oncol*, 2023, 50 (7): 325-330. DOI: 10.12354/j.issn.1000-8179.2023.20221410.
- [7] 中华医学会内分泌学分会, 中华医学会外科学分会甲状腺及代谢外科学组, 中国抗癌协会头颈肿瘤专业委员会, 等. 甲状腺结节和分化型甲状腺癌诊治指南(第二版)[J]. *中华内分泌代谢杂志*, 2023, 39 (3): 181-226. DOI: 10.3760/cma.j.cn311282-20221023-00589. Chinese Society of Endocrinology, Thyroid and Metabolism Surgery Group of the Chinese Society of Surgery, Chinese Association of Head and Neck Oncology of China Anti-Cancer Association, et al. Guidelines for the diagnosis and management of thyroid nodules and differentiated thyroid cancer (Second edition) [J]. *Chin J Endocrinol Metabol*, 2023, 39 (3): 181-226. DOI: 10.3760/cma.j.cn311282-20221023-00589.
- [8] National Comprehensive Cancer Network. NCCN Clinical Practice Guidelines in Oncology: thyroid carcinoma [EB/OL]. (2024-03-12) [2024-08-28]. <https://www.nccnchina.org.cn/guide/detail/672>.
- [9] BALOCH Z W, ASA S L, BARLETTA J A, et al. Overview of the 2022 WHO classification of thyroid neoplasms [J]. *Endocr Pathol*, 2022, 33 (1): 27-63. DOI: 10.1007/s12022-022-09707-3.
- [10] BRAY F, LAVERSANNE M, SUNG H, et al. Global cancer statistics 2022: GLOBOCAN estimates of incidence and mortality worldwide for 36 cancers in 185 countries [J]. *CA Cancer J Clin*, 2024, 74 (3): 229-263. DOI: 10.3322/caac.21834.
- [11] HAN B, ZHENG R, ZENG H, et al. Cancer incidence and mortality in China, 2022 [J]. *J Natl Cancer Cent*, 2024, 4 (1): 47-53. DOI: 10.1016/j.jncc.2024.01.006.
- [12] LOH T P, CHONG H W, KAO S L. Thyroglobulin and thyroglobulin autoantibodies: interpret with care [J]. *Endocrine*, 2014, 46 (2): 360-361. DOI: 10.1007/s12020-013-0103-z.
- [13] TESSLER F N, MIDDLETON W D, GRANT E G, et al. Re: ACR thyroid imaging, reporting and data system (TI-RADS): white paper of the ACR TI-RADS committee [J]. *J Am Coll Radiol*, 2018, 15 (3 Pt A): 381-382. DOI: 10.1016/j.jacr.2017.12.035.
- [14] AMIN M B, GREENE F L, EDGE S B, et al. The Eighth Edition AJCC Cancer Staging Manual; continuing to build a bridge from a population-based to a more "personalized" approach to cancer staging [J]. *CA Cancer J Clin*, 2017, 67 (2): 93-99. DOI: 10.3322/caac.21388.
- [15] 中国临床肿瘤学会指南工作委员会甲状腺癌专业委员会. 中国临床肿瘤学会(CSCO)持续/复发及转移性分化型甲状腺癌诊疗指南-2019 [J]. *肿瘤预防与治疗*, 2019, 32 (12): 1051-1080. DOI: 10.3969/j.issn.1674-0904.2019.12.003. Expert Panel on Thyroid Cancer of Guidelines Working Committee of Chinese Society of Clinical Oncology. Guidelines of Chinese Society of Clinical Oncology (CSCO): persistent/Recurrent and Metastatic Differentiated Thyroid Cancer-2019 [J]. *J Cancer Control Treat*, 2019, 32 (12): 1051-1080. DOI: 10.3969/j.issn.1674-0904.2019.12.003.
- [16] 中国医师协会外科医师分会甲状腺外科医师委员会, 中国研究型医院学会甲状腺疾病专业委员会, 中国医学装备协会外科装备分会甲状腺外科装备委员会. 超声引导下甲状腺结节细针穿刺活检专家共识及操作指南(2018版) [J]. *中国实用外科杂志*, 2018, 38 (3): 241-244. DOI: 10.19538/j.cjps.issn1005-2208.2018.03.01. Chinese Thyroid Association of Chinese Collage of Surgeons of Chinese Medical Doctor Association, Thyroid Disease Committee of Chinese Research Hospital Association, Clinical Practical Technology Branch of China International Exchange and Promotion Association for Medical and Healthcare. Expert consensus and operational guidelines for ultrasound-guided fine needle biopsy of thyroid nodules (2018 edition) [J]. *Chin J Pract Surg*, 2018, 38 (3): 241-244. DOI: 10.19538/j.cjps.issn1005-2208.2018.03.01.
- [17] ALI S Z, BALOCH Z W, COCHAND-PRIOLETT B, et al. The 2023 Bethesda system for reporting thyroid cytopathology [J]. *Thyroid*, 2023, 33 (9): 1039-1044. DOI: 10.1089/thy.2023.0141.
- [18] HASER G C, TUTTLE R M, SU H K, et al. Active surveillance for papillary thyroid microcarcinoma: new challenges and opportunities for the health care system [J]. *Endocr Pract*, 2016, 22 (5): 602-611. DOI: 10.4158/EP151065.RA.
- [19] LIU Z, ZENG W, ZHOU L, et al. Active surveillance for young patients with insular thyroid cancer: an initial and novel finding [J]. *Am J Transl Res*, 2019, 11 (1): 176-187.
- [20] GUO M H, DOU J P, ZHENG L, et al. Ultrasound-guided microwave ablation versus surgery for solitary T1bN0M0 papillary thyroid carcinoma: a prospective multicenter study [J]. *Eur Radiol*, 2024, 34 (1): 569-578. DOI: 10.1007/s00330-023-09908-2.
- [21] 中国医师协会甲状腺肿瘤消融治疗技术专家组, 中国抗癌协会甲状腺癌专业委员会, 中国医师协会介入医师分会超声介入专业委员会, 等. 甲状腺良性结节、微小癌及颈部转移性淋巴结消融治疗专家共识(2018版) [J]. *中国肿瘤*, 2018, 27 (10): 768-773. DOI: 10.11735/j.issn.1004-0242.2018.10.A006. Thyroid Tumor Ablation Experts Group of Chinese Medical Doctor Association, Chinese Association of Thyroid Oncology, Interventional Ultrasound Committee of Chinese College of Interventionalists, et al. Expert consensus on thermal ablation for thyroid benign nodes, microcarcinoma and metastatic cervical lymph nodes (2018 edition) [J]. *China Cancer*, 2018, 27 (10): 768-773. DOI: 10.11735/j.issn.1004-0242.2018.10.A006.
- [22] 中国抗癌协会肿瘤消融治疗专业委员会, 中国临床肿瘤学会(CSCO)肿瘤消融专业委员会, 中国医师协会介入医师分会肿瘤消融专业委员会, 等. 甲状腺乳头状癌热消融治疗专家共识(2024版) [J]. *中华内科杂志*, 2024, 63 (4): 355-364. DOI: 10.3760/cma.j.cn112138-20231104-00296. Society of Tumor Ablation Therapy of the Chinese Anti-Cancer, Association the Ablation Expert Committee of the Chinese Society of Clinical Oncology (CSCO), Chinese Medical Doctor Association College of Interventionalists Tumor Ablation Committee, et al. Expert consensus on thermal ablation of papillary thyroid cancer (2024 edition) [J]. *Chin J Intern Med*, 2024, 63 (4): 355-364. DOI: 10.3760/cma.j.cn112138-20231104-00296.
- [23] 彭颖, 程若川. 中国《CACA甲状腺癌诊治指南(2022版)》外科视角解读 [J]. *西安交通大学学报(医学版)*, 2024, 45 (1): 28-34. DOI: 10.7652/jdyxb202401005. PENG Y, CHENG R C. Interpretation of the Chinese CACA Guidelines for Thyroid Cancer (2022 edition) from a surgical perspective [J]. *J Xian Jiaotong Univ (Med Sci)*, 2024, 45 (1): 28-34. DOI: 10.7652/jdyxb202401005.
- [24] LYDIATT W M, PATEL S G, O'SULLIVAN B, et al. Head and Neck cancers-major changes in the American Joint Committee on cancer eighth edition cancer staging manual [J]. *CA Cancer J Clin*, 2017, 67 (2): 122-137. DOI: 10.3322/caac.21389.
- [25] 汪蓉, 王圣应. 中央区的界定及细化在甲状腺癌治疗中的意

- 义 [J]. 中华耳鼻咽喉头颈外科杂志, 2018, 53 (4): 312-316. DOI: 10.3760/cma.j.issn.1673-0860.2018.04.016.
- WANG J, WANG S Y. Significance of the definition and detailing of the central neck compartment in the treatment of thyroid carcinoma [J]. Chin J Otorhinolaryngol Head Neck Surg, 2018, 53 (4): 312-316. DOI: 10.3760/cma.j.issn.1673-0860.2018.04.016.
- [26] WISTERMAYER P, ANDERSON K G. Radical neck dissection [M]. Treasure Island (FL): StatPearls Publishing, 2024.
- [27] 田文, 费阳, 郗洪庆. 甲状腺手术中新技术的合理应用及展望 [J]. 中国实用外科杂志, 2018, 38 (6): 600-604. DOI: 10.19538/j.cjps.issn1005-2208.2018.06.03.
- TIAN W, FEI Y, XI H Q. Reasonable application and prospect of new technology in treatment of thyroid disease [J]. Chin J Pract Surg, 2018, 38 (6): 600-604. DOI: 10.19538/j.cjps.issn1005-2208.2018.06.03.
- [28] HAN Z Y, DOU J P, ZHENG L, et al. Safety and efficacy of microwave ablation for the treatment of low-risk papillary thyroid microcarcinoma: a prospective multicenter study [J]. Eur Radiol, 2023, 33 (11): 7942-7951. DOI: 10.1007/s00330-023-09802-x.
- [29] YAN L, LAN Y, XIAO J, et al. Long-term outcomes of radiofrequency ablation for unifocal low-risk papillary thyroid microcarcinoma: a large cohort study of 414 patients [J]. Eur Radiol, 2021, 31 (2): 685-694. DOI: 10.1007/s00330-020-07128-6.
- [30] YUE W W, QI L, WANG D D, et al. US-guided microwave ablation of low-risk papillary thyroid microcarcinoma: longer-term results of a prospective study [J]. J Clin Endocrinol Metab, 2020, 105 (6): dgaa128. DOI: 10.1210/clinem/dgaa128.
- [31] WU T, ZHENG B, TAN L, et al. A novel parallel overlapping mode for complete ablation of large benign thyroid nodules in a single-session radiofrequency ablation [J]. Front Endocrinol, 2022, 13: 915303. DOI: 10.3389/fendo.2022.915303.
- [32] MA Y, WU T, YAO Z, et al. Continuous, large-volume hydrodissection to protect delicate structures around the thyroid throughout the radiofrequency ablation procedure [J]. Eur Thyroid J, 2021, 10 (6): 495-503. DOI: 10.1159/000519625.
- [33] 中国医师协会外科医师分会甲状腺外科医师委员会. 甲状腺及甲状旁腺手术中神经电生理监测临床指南 (中国版) [J]. 中国实用外科杂志, 2013, 33 (6): 470-474. DOI: 10.19538/j.cjps.issn1005-2208.2019.12.02.
- Chinese Thyroid Association, Chinese Collage of Surgeons, Chinese Medical Doctor Association. Clinical guidelines for neuroelectrophysiological monitoring in thyroid and parathyroid surgery (Chinese version) [J]. Chin J Pract Surg, 2013, 33 (6): 470-474. DOI: 10.19538/j.cjps.issn1005-2208.2019.12.02.
- [34] ALVAREZ A L, MULDER M, HANDELSMAN R S, et al. High rates of underlying thyroid cancer in patients undergoing thyroidectomy for hyperthyroidism [J]. J Surg Res, 2020, 245: 523-528. DOI: 10.1016/j.jss.2019.07.048.
- [35] HU K, LIAN Y, WANG J, et al. Management of bleeding associated with radiofrequency ablation of benign thyroid nodules [J]. J Int Med Res, 2020, 48 (8): 300060520937526. DOI: 10.1177/0300060520937526.
- [36] GIORDANO D, VALCAVI R, THOMPSON G B, et al. Complications of central neck dissection in patients with papillary thyroid carcinoma: results of a study on 1087 patients and review of the literature [J]. Thyroid, 2012, 22 (9): 911-917. DOI: 10.1089/thy.2012.0011.
- [37] HERMANN M, ALK G, ROKA R, et al. Laryngeal recurrent nerve injury in surgery for benign thyroid diseases: effect of nerve dissection and impact of individual surgeon in more than 27, 000 nerves at risk [J]. Ann Surg, 2002, 235 (2): 261-268. DOI: 10.1097/0000658-200202000-00015.
- [38] CAO X J, WANG S R, CHE Y, et al. Efficacy and safety of thermal ablation for treatment of solitary T1N0M0 papillary thyroid carcinoma: a multicenter retrospective study [J]. Radiology, 2021, 300 (1): 209-216. DOI: 10.1148/radiol.2021202735.
- [39] CAO X J, YU M A, ZHU Y L, et al. Ultrasound-guided thermal ablation for papillary thyroid microcarcinoma: a multicenter retrospective study [J]. Int J Hyperthermia, 2021, 38 (1): 916-922. DOI: 10.1080/02656736.2021.1936218.
- [40] YAN L, LIU Y, LI W, et al. Long-term outcomes of ultrasound-guided thermal ablation for the treatment of solitary low-risk papillary thyroid microcarcinoma: a multicenter retrospective study [J]. Ann Surg, 2023, 277 (5): 846-853. DOI: 10.1097/SLA.0000000000005800.
- [41] 刘仁斌, RANDOLPH G W, 吕伟明, 等. 喉肌电活动实时监测喉返神经在甲状腺手术中的应用 [J]. 中山大学学报 (医学科学版), 2008, 29 (6): 724-727, 732. DOI: 10.3321/j.issn:1672-3554.2008.06.019.
- LIU R B, RANDOLPH G W, LÜ W M, et al. Real-time laryngeal electromyographic monitoring of recurrent laryngeal nerve during thyroid surgery [J]. J Sun Yat-sen Univ (Med Sci), 2008, 29 (6): 724-727, 732. DOI: 10.3321/j.issn:1672-3554.2008.06.019.
- [42] LI Z Y, TIAN W, CAI H K, et al. Clinical manifestations and managements of post-neck dissection chylothorax [J]. Chin Med J, 2013, 126 (13): 2570-2572.
- [43] 何光智, 李洲, 张松, 等. 甲状腺微小乳头状癌微波消融术后气管损伤并穿孔 1 例 [J]. 中国耳鼻咽喉头颈外科, 2024, 31 (4): 271-272. DOI: 10.16066/j.1672-7002.2024.04.016.
- HE G Z, LI Z, ZHANG S, et al. Tracheal injury and perforation after microwave ablation of papillary thyroid carcinoma: a case report [J]. Chin Arch Otolaryngol Head Neck Surg, 2024, 31 (4): 271-272. DOI: 10.16066/j.1672-7002.2024.04.016.
- [44] WANG N, ZHENG B, WU T, et al. Thyroid dysfunction following radiofrequency ablation for benign thyroid nodules: more likely to occur within one-week and in high-risk population [J]. Int J Hyperthermia, 2021, 38 (1): 1060-1068. DOI: 10.1080/02656736.2021.1950849.
- [45] 刘志艳, 刘书佚, 王馨培, 等. 第 5 版 WHO 甲状腺滤泡源性肿瘤分类解读 [J]. 中华病理学杂志, 2023, 52 (1): 7-12. DOI: 10.3760/cma.j.cn12151-20220707-00585.
- LIU Z Y, LIU S Y, WANG X P, et al. Interpretation of the 5th edition WHO classification of follicular cell derived thyroid tumors [J]. Chin J Pathol, 2023, 52 (1): 7-12. DOI: 10.3760/cma.j.cn12151-20220707-00585.
- [46] 刘志艳, 觉道健一. 第五版 WHO 甲状腺肿瘤分类中低风险肿瘤的解读 [J]. 中华医学杂志, 2022, 102 (48): 3806-3810. DOI: 10.3760/cma.j.cn112137-20220427-00934.
- LIU Z Y, KAKUDO K. Interpretation of low-risk neoplasms in the 5th edition of WHO classification of thyroid tumors [J]. Natl Med J China, 2022, 102 (48): 3806-3810. DOI: 10.3760/cma.j.cn112137-20220427-00934.
- [47] 广东省医学教育协会甲状腺专业委员会, 广东省基层医药学会细胞病理与分子诊断专业委员会. 甲状腺癌基因检测与临床应用广东专家共识 (2020 版) [J/OJ]. 中华普通外科学文献 (电子版), 2020, 14 (3): 161-168. DOI: 10.3877/cma.j.issn.1674-0793.2020.03.001.
- Thyroid Professional Committee of Guangdong Medical Education Association, Cell Pathology and Molecular Diagnosis

- Professional Committee of Guangdong Grassroots Medical Association. Genetic detection and clinical application of thyroid cancer: Guangdong expert consensus (2020 edition) [J/OL]. *Chin Arch Gen Surg (Electron Ed)*, 2020, 14 (3): 161-168. DOI: 10.3877/ema.j.issn.1674-0793.2020.03.001.
- [48] LU L, SHAN F, LI W, et al. Short-term side effects after radioiodine treatment in patients with differentiated thyroid cancer [J]. *Biomed Res Int*, 2016, 2016: 4376720. DOI: 10.1155/2016/4376720.
- [49] VAN NOSTRAND D. The benefits and risks of I-131 therapy in patients with well-differentiated thyroid cancer [J]. *Thyroid*, 2009, 19 (12): 1381-1391. DOI: 10.1089/thy.2009.1611.
- [50] HYER S, KONG A, PRATT B, et al. Salivary gland toxicity after radioiodine therapy for thyroid cancer [J]. *Clin Oncol*, 2007, 19 (1): 83-86. DOI: 10.1016/j.clon.2006.11.005.
- [51] SÁNCHEZ BARRUECO A, GONZÁLEZ GALÁN F, ALCALÁ RUEDA I, et al. Incidence and risk factors for radioactive iodine-induced sialadenitis [J]. *Acta Otolaryngol*, 2020, 140 (11): 959-962. DOI: 10.1080/00016489.2020.1802507.
- [52] MOLINARO E, LEBOEUF R, SHUE B, et al. Mild decreases in white blood cell and platelet counts are present one year after radioactive iodine remnant ablation [J]. *Thyroid*, 2009, 19 (10): 1035-1041. DOI: 10.1089/thy.2008.0430.
- [53] LI S, REN C, GONG Y, et al. The role of thyroglobulin in preoperative and postoperative evaluation of patients with differentiated thyroid cancer [J]. *Front Endocrinol*, 2022, 13: 872527. DOI: 10.3389/fendo.2022.872527.
- [54] ZAMPELLA E, KLAIN M, PACE L, et al. PET/CT in the management of differentiated thyroid cancer [J]. *Diagn Interv Imaging*, 2021, 102 (9): 515-523. DOI: 10.1016/j.diii.2021.04.004.
- [55] HOVENS G C, STOKKEL M P, KIEVIT J, et al. Associations of serum thyrotropin concentrations with recurrence and death in differentiated thyroid cancer [J]. *J Clin Endocrinol Metab*, 2007, 92 (7): 2610-2615. DOI: 10.1210/jc.2006-2566.
- [56] DISSL S, HOLZBERGER B, MÄDER U, et al. Impact of moderate vs stringent TSH suppression on survival in advanced differentiated thyroid carcinoma [J]. *Clin Endocrinol*, 2012, 76 (4): 586-592. DOI: 10.1111/j.1365-2265.2011.04272.x.
- [57] JONKLAAS J, SARLIS N J, LITOFISKY D, et al. Outcomes of patients with differentiated thyroid carcinoma following initial therapy [J]. *Thyroid*, 2006, 16 (12): 1229-1242. DOI: 10.1089/thy.2006.16.1229.
- [58] LEE M C, KIM M J, CHOI H S, et al. Postoperative thyroid-stimulating hormone levels did not affect recurrence after thyroid lobectomy in patients with papillary thyroid cancer [J]. *Endocrinol Metab*, 2019, 34 (2): 150-157. DOI: 10.3803/EnM.2019.34.2.150.
- [59] LAMARTINA L, MONTESANO T, FALCONE R, et al. Is it worth suppressing TSH in low-and intermediate-risk papillary thyroid cancer patients before the first disease assessment [J]. *Endocr Pract*, 2019, 25 (2): 165-169. DOI: 10.4158/EP-2018-0393.
- [60] GUBBI S, AL-JUNDI M, FOERSTER P, et al. The effect of thyrotropin suppression on survival outcomes in patients with differentiated thyroid cancer: a systematic review and meta-analysis [J]. *Thyroid*, 2024, 34 (6): 674-686. DOI: 10.1089/thy.2023.0711.
- [61] KLUBO-GWIEZDZINSKA J, AUH S, GERSHENGORN M, et al. Association of thyrotropin suppression with survival outcomes in patients with intermediate- and high-risk differentiated thyroid cancer [J]. *JAMA Netw Open*, 2019, 2 (2): e187754. DOI: 10.1001/jamanetworkopen.2018.7754.
- [62] JONKLAAS J, BIANCO A C, CAPPOLA A R, et al. Evidence-based use of levothyroxine/liothyronine combinations in treating hypothyroidism: a consensus document [J]. *Eur Thyroid J*, 2021, 10 (1): 10-38. DOI: 10.1159/000512970.
- [63] PAPALEONTIOU M, HAWLEY S T, HAYMART M R. Effect of thyrotropin suppression therapy on bone in thyroid cancer patients [J]. *Oncologist*, 2016, 21 (2): 165-171. DOI: 10.1634/theoncologist.2015-0179.
- [64] KU E J, YOO W S, LEE E K, et al. Effect of TSH suppression therapy on bone mineral density in differentiated thyroid cancer: a systematic review and meta-analysis [J]. *J Clin Endocrinol Metab*, 2021, 106 (12): 3655-3667. DOI: 10.1210/clinem/dgab539.
- [65] HAWKINS CARRANZA F, GUADALIX IGLESIAS S, LUISA DE MINGO DOMÍNGUEZ M, et al. Trabecular bone deterioration in differentiated thyroid cancer: impact of long-term TSH suppressive therapy [J]. *Cancer Med*, 2020, 9 (16): 5746-5755. DOI: 10.1002/cam4.3200.
- [66] MAZZIOTTI G, FORMENTI A M, FRARA S, et al. High prevalence of radiological vertebral fractures in women on thyroid-stimulating hormone-suppressive therapy for thyroid carcinoma [J]. *J Clin Endocrinol Metab*, 2018, 103 (3): 956-964. DOI: 10.1210/jc.2017-01986.
- [67] KOSTOPOULOS G, DOUNDOULAKIS I, ANTZA C, et al. Incident atrial fibrillation in patients with differentiated thyroid cancer: a meta-analysis [J]. *Endocr Relat Cancer*, 2021, 28 (5): 325-335. DOI: 10.1530/ERC-20-0496.
- [68] PAJAMÁKI N, METSO S, HAKALA T, et al. Long-term cardiovascular morbidity and mortality in patients treated for differentiated thyroid cancer [J]. *Clin Endocrinol*, 2018, 88 (2): 303-310. DOI: 10.1111/cen.13519.
- [69] ROSS D S, BURCH H B, COOPER D S, et al. 2016 American thyroid association guidelines for diagnosis and management of hyperthyroidism and other causes of thyrotoxicosis [J]. *Thyroid*, 2016, 26 (10): 1343-1421. DOI: 10.1089/thy.2016.0229.

(责任编辑: 洪悦民 林燕薇)