

• 指南解读 •

锁骨骨折治疗：2023 美国骨科医师学会 (AAOS) 临床实践指南解读



郑宪友

上海交通大学医学院附属第六人民医院骨科 (上海 200233)



郑宪友，主任医师，医学博士，博士后，博士研究生导师，上海交通大学医学院教授。现任上海交通大学医学院附属第六人民医院副院长、国家骨科医学中心副主任、上海交通大学医学院附属第六人民医院骨科行政副主任。主持承担国家自然科学基金项目 6 项（面上项目 5 项）、上海市科学技术委员会及上海交通大学医学院等多项课题；在国内外学术期刊发表论文 60 余篇，SCI 收录 40 余篇，累计影响因子达 200 余分，其中包括影响因子 >10 分 8 篇及 *Journal of Bone And Joint Surgery-American Volume*、*Clinical Orthopaedics and Related Research*、*Plastic and Reconstructive Surgery* 等专业领域权威杂志。相关研究成果申请专利 8 项；以主要完成人获中华医学科技一等奖、上海医学科技奖一等奖、华夏医学科技奖一等奖、河南省科学技术进步三等奖各 1 项。

【摘要】 锁骨骨折是骨科常见创伤，占成人全身骨折的 2.6%~4%。2023 年美国骨科医师学会 (AAOS) 发布了锁骨骨折治疗的临床实践指南，包括 4 条推荐建议以及 10 条治疗选择。本文在充分研读指南基础上，结合该领域已发表相关文献，对锁骨骨折临床治疗展开论述，总结锁骨骨折治疗进展和最新诊疗要点，以期提高临床治疗预后。

【关键词】 锁骨骨折；治疗；指南解读

Treatment of clavicle fracture: Interpretation of the 2023 American Academy of Orthopaedic Surgeons (AAOS) Clinical Practice Guidelines

ZHENG Xianyou

Department of Orthopedic Surgery, Shanghai Sixth People's Hospital Affiliated to Shanghai Jiaotong University School of Medicine, Shanghai, 200233, P. R. China

Corresponding author: ZHENG Xianyou, Email: zhengxianyou@126.com

【Abstract】 Clavicle fracture is a common orthopedic injury, accounting for approximately 2.6%-4% of all adult skeletal fractures. In 2023, the American Academy of Orthopaedic Surgeons (AAOS) developed evidence-based treatment guidelines for clavicle fractures, which include 4 recommendations and 10 options. This article, based on a thorough review of the guidelines, discusses the clinical treatment of clavicle fractures, aiming to share advancements and the latest diagnostic and therapeutic considerations with orthopedic colleagues to enhance treatment outcomes.

【Key words】 Clavicle fracture; treatment; guidelines interpretation

锁骨骨折是骨科常见创伤，占成人全身骨折的 2.6%~4%^[1]，约 80% 骨折发生在锁骨中段。由于锁骨是许多重要肌肉的起点和附着点，通常内侧骨块会因胸锁乳突肌牵拉向后上方移位，外侧骨块受胸大肌牵拉向内下方移位。目前锁骨骨折分型方

法较多，其中 Neer 分型标准临床应用最广泛。临床治疗锁骨骨折方式较多，治疗效果直接影响患者上肢功能，但基于对解剖结构和功能认识的不同，保守治疗和手术治疗的优劣尚无定论。对于手术治疗中钢板类型和固定方式的选择也缺少共识，少有高级别循证等级临床研究。近年来，脉冲式骨刺激仪等辅助治疗设备的应用令人关注，但何种骨折类型及何种患者可能从中受益亦未明确。

DOI: 10.7507/1002-1892.202404101

通信作者：郑宪友，Email: zhengxianyou@126.com

表 1 推荐等级强度解释

Tab.1 Strength of recommendations descriptions

推荐等级 Strength of recommendation	证据等级 Overall strength of evidence	解释 Description
强	强或中	2 项以上高质量研究均支持观点, 或经 EtD 升级的中等强度推荐建议
中	强、中或弱	2 项以上中等质量研究均支持观点, 或 1 项高质量研究支持观点, 或经 EtD 降级的强烈推荐建议或升级的有限推荐建议
弱	弱或中	2 项以上低质量研究均支持观点, 或 1 项中等质量研究支持观点, 或经 EtD 降级的强烈推荐或中等强度推荐建议
共识	缺少可靠证据	虽然没有足够证据满足指南系统评价的纳入标准, 但专家根据临床经验纳入指南

针对以上问题, 2023 年 6 月美国骨科医师学会 (AAOS) 发布了《2023 AAOS 临床实践指南: 锁骨骨折的治疗》(www.aaos.org/claviclecpg) (以下简称“指南”)^[2], 为骨科医生和相关从业人员提供了锁骨骨折治疗方式选择的依据, 更加强调了循证医学证据和高质量研究的价值。指南从 3 280 篇文献中筛选出 319 篇符合条件者进行全文阅读, 并最终纳入 63 篇文献进行质量评价 (图 1)。指南推荐等级分为强、中、弱和共识 4 级, 一般情况下推荐等级与证据等级保持一致, 但指南编撰委员会可以通过“证据至决策框架” (evidence-to-decision framework, EtD) 上调或下调治疗建议推荐等级, 此时会导致推荐等级和证据等级不一致 (表 1)。指南主要适用范围为以锁骨中段骨折为主的单发闭合性锁骨骨折, 包括 4 项推荐建议和 10 条治疗选择。其中, 4 项推荐建议阐述了保守或手术治疗方式、手术器械选择以及辅助治疗设备对锁骨骨折患者的获益; 10 条治疗选择则对风险因素、钢板位置及类型选择、摄片体位、保守治疗固定方式、青少年骨折和锁骨远端骨折治疗提供了建议, 但是这些建议暂时缺少足够的证据支持。

1 推荐建议分条解读

1.1 成人锁骨中段骨折伴移位的治疗选择

指南主张当成人锁骨中段骨折发生移位时, 手术治疗具有更高骨愈合率和更优的早期功能结局, 但保守及手术治疗在远期功能结局和患者满意度上没有显著差异 (强烈推荐)。

锁骨骨折选择保守还是手术治疗一直没有统一意见。Putnam 等^[3]的研究显示锁骨骨折手术率约为 15.2%。然而近年 2 项随机对照试验 (randomized controlled trial, RCT) 研究发现, 保守治疗骨不连发生率接近 14.9%, 显著高于钢板手术治疗^[4-5]。此外, 也有研究发现髓内钉弹性固定骨折愈合率和患者上臂、肩、手功能障碍 (DASH) 评分均优于保

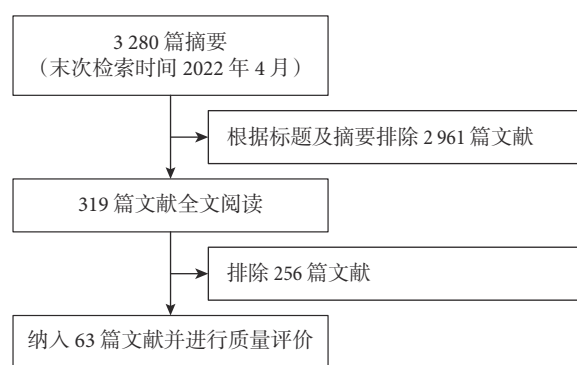


图 1 纳入文献流程图

Fig.1 Study attrition flowchart

守治疗, 而且骨不连发生率差异有统计学意义 (3.57% vs. 30%, $P=0.02$)^[6]。这些研究提示手术治疗对于移位骨折的获益, 值得注意的是目前对于保守治疗转手术治疗的时间点尚不明确, 指南也未涉及。

1.2 钩钢板和外侧锁定钢板的选择

对于成人 Neer II 型锁骨远端骨折, 指南推荐外侧锁定钢板, 认为与钩钢板相比, 其功能结局更好且并发症发生率更低 (中等强度推荐)。

Neer II 型骨折表现为骨折明显移位并伴有喙锁韧带断裂, 原则上需要手术切开复位内固定治疗, 内固定物通常选择锁骨钩钢板或锁定钢板。锁定钢板操作相对简便, 符合锁骨解剖构型; 钩钢板则存在肩峰撞击或脱钩等并发症。一项纳入 64 例患者的 RCT 研究结果显示, 尽管锁定钢板组和钩钢板组的手术时间和骨折愈合时间无显著差异, 但前者骨溶解和肩关节疼痛等并发症显著少于后者 (0 vs 9.09%、6.45% vs 27.27%); 同时锁定钢板内固定术后允许患者早期功能锻炼, 故患者功能评分也显著优于钩钢板组^[7]。但现有研究尚缺少基于年龄的分层设计, 因此不同内固定物适用人群仍需要明确。

1.3 钢板与髓内钉的选择

钢板与髓内钉治疗锁骨中段骨折远期功能和

并发症发生率相似,但前者更适用于粉碎性锁骨骨折(中等强度推荐)。

锁骨骨折手术治疗方式研究报道已较多,通常认为钢板及髓内钉治疗在远期(>1年)功能结局方面不存在显著差异,但是考虑到解剖复位难度以及早期稳定性需要,锁定钢板更适用于骨折伴随移位骨块的情况^[8-9]。

1.4 电子脉冲骨愈合刺激仪的治疗

低强度超声脉冲刺激不会加速骨折愈合以及降低骨不连发生率,因此不推荐用于新鲜锁骨中段骨折(中等强度推荐)。

超声是临床诊断和治疗的重要手段,根据超声波强度分为高强度(5 000~15 000 W/cm²)和低强度(0.5~3 000 W/cm²)超声^[10]。探究超声对骨折愈合作用的基础和临床研究较多,但是这一技术理论机制尚未完全阐明,目前主要在科学研究阶段。指南主要参考荷兰一项纳入100例患者的RCT研究,发现低强度超声不会加速新鲜锁骨中段骨折愈合时间、功能预后和改善疼痛,考虑到相关治疗费用和我国国情,这一设备在新鲜锁骨骨折中的应用需要慎重对待。

2 治疗选择分条解读

指南列举了10条治疗选择,主要考虑这些选择是锁骨骨折治疗的关切点,但目前没有高质量研究支撑或存在相互矛盾的支持证据,仍需要新的高质量研究加以支撑,目前仅供临床医生进行参考。

2.1 不可变风险因素:年龄和性别

指南认为无论采用何种治疗方式,年龄和性别等不可变的因素都不能预测锁骨中段骨折后的功能预后结局(有限推荐)。

对于锁骨骨折相关文献已报道的年龄、性别、优势手、糖尿病、骨折短缩或移位等不可变风险因素,多数研究均未发现对远期(1年)预后的影响有显著差异^[5,11-12]。

2.2 可变风险因素:吸烟

有限证据提示吸烟会增加锁骨骨折不愈合率,并导致更差的功能结局(有限推荐)。吸烟与较多疾病的预后相关,值得注意的是无论手术或保守治疗,其均被认为是影响骨折预后的独立危险因素($P=0.03$)^[13]。

2.3 双钢板与单钢板

指南认为成人锁骨中段骨折双钢板固定(1块2.7 mm钢板联合1块2.7 mm或更小钢板)骨折愈合率与3.5 mm单钢板固定接近,但内固定物取出

率和二次手术率更低(有限推荐)。

锁骨双钢板植入螺钉位置选择相比单钢板更多,部分研究认为其力学支撑更强。1项回顾性研究分析了34例双钢板和125例单钢板固定疗效,发现单钢板组4.8%患者存在骨不连,而双钢板组骨折愈合率为100%^[14]。需要注意的是,指南编撰委员会也指出费用是临床医生需要考虑的重要因素,相信费用差异也是难以开展高质量临床研究的重要原因。

2.4 钢板放置位置

指南指出对于成人锁骨中段骨折,前置钢板内固定术后取出率相比上方钢板更低(有限推荐)。

Serrano等^[15]对于钢板置入位置的选择进行了一项回顾性研究。该研究样本量较大,共纳入510例患者,术后随访时间均达2年以上,结果显示不同钢板位置对骨折愈合率和愈合时间没有影响,但是前置钢板二次翻修率更低。

2.5 解剖型钢板

解剖型钢板在治疗成人锁骨中段骨折时具有更低的内固定取出率和变形风险(有限推荐)。预弯钢板符合锁骨S形解剖结构,有文献报道解剖型钢板治疗锁骨骨折的形变率为1%~2%,而非解剖型钢板可达3.4%~14%^[16]。

2.6 X线摄片体位

指南认为直立位摄片相比仰卧位摄片更有利于观察锁骨中段骨折移位(有限推荐)。

X线片是诊断锁骨骨折的重要影像学手段,骨折移位程度直接决定了治疗方式的选择。然而,既往就体位对于锁骨中段骨折移位的影响研究较少。研究发现由于锁骨附着肌肉及重力影响,基于直立位摄片评估符合手术条件(位移>20 mm)患者数量是仰卧位摄片的3倍^[17]。当然,X线片难以评估骨折三维层面位移,患者受伤后受限体位、体型同样会对结论造成干扰。

2.7 保守治疗骨不连预测因素

成人锁骨中段骨折保守治疗后,骨折移位增加和/或骨折断端存在碎片会导致骨不连发生率增加(有限推荐)。正如前述,移位或伴有骨折块的锁骨骨折一般建议手术治疗,保守治疗时骨折移位或游离骨块会增加骨折不愈合风险^[18]。

2.8 18岁以下青少年锁骨骨折治疗

对于青少年单发锁骨中段骨折,手术治疗不会加速骨折愈合和降低取出内固定物后翻修手术率(有限推荐)。

与成人单发锁骨中段骨折不同,青少年此类骨

折大多为运动致伤,骨折断端相对稳定,且骨质柔软,生长愈合速度比成人快,因此保守治疗获益相对较高。有回顾性研究指出在功能恢复上保守和手术治疗没有明显差异,保守治疗疼痛更轻,而且手术后可能遗留瘢痕也会影响青少年患者治疗方式的选择。但目前缺少锁骨中段骨折移位程度、骨折分型及治疗方式对青少年患者预后影响的高质量研究^[19]。

2.9 新鲜骨折固定方式

尽管缺少可靠证据,指南编撰委员会在“8”字绷带法和悬吊法之间更推荐后者(共识)。共识意味着尽管缺少足够的文献证据满足指南系统评价的纳入标准,但专家组支持列入指南。骨折悬吊和“8”字绷带固定都旨在减轻锁骨骨折部位压力,限制肩部和上臂运动,并提供适当支撑,以促进骨折愈合。相比于手术治疗,虽然保守治疗不同固定方式的研究较少,但各固定方式疗效已得到临床验证。从固定便捷性、经济性角度考虑,指南推荐悬吊固定。

2.10 锁骨远端骨折治疗

尽管缺少可靠证据,考虑到骨折不愈合风险较大,指南建议手术治疗合并喙锁韧带复合体损伤的锁骨远端骨折(共识)。

3 展望

《2023 AAOS 临床实践指南:锁骨骨折的治疗》为锁骨骨折治疗提供了基本准则,但同时也要注意该指南主要适用于单发成人锁骨中段骨折和青少年锁骨骨折。

4 项推荐建议中,对于移位不稳定骨折首选手术治疗。指南仅对低强度超声治疗新鲜骨折作出了建议,由于超声强度对组织再生的影响存在差异,中等强度超声可能对预后效果不同;对青年和老年患者超声治疗差异进行研究是超声治疗潜在的研究方向。在髓内钉和单钢板治疗比较研究中,现有 RCT 研究缺少远期预后比较,两种术式远期并发症和内固定物取出率差异尚无定论。

10 条治疗选择中,较多意见缺少高质量研究证据支持,在未来仍可能上升或下调证据等级,指南专家组也建议并鼓励在前期研究基础上开展大样本、前瞻性、多中心的 RCT 研究,为今后治疗提供依据,并在此基础上更新指南内容。比如青少年锁骨骨折治疗研究较少、质量一般,纳入年龄标准以<18 岁为主,未来建议关注 14~18 岁人群锁骨骨折治疗方式。

此外,我们还需要结合国情、基于患者发病特点开展针对性研究,结合国内相关诊疗指南规范和专家共识,开展临床工作和科学研究。

利益冲突 在课题研究和文章撰写过程中不存在利益冲突

参考文献

- Walton B, Meijer K, Melancon K, *et al.* A cost analysis of internal fixation versus nonoperative treatment in adult midshaft clavicle fractures using multiple randomized controlled trials. *J Orthop Trauma*, 2015, 29(4): 173-180.
- American Academy of Orthopaedic Surgeons. Treatment of clavicle fractures evidence-based clinical practice guideline [S/OL]. [2024-06-30]. <https://www.aaos.org/claviclecpg>.
- Putnam M, Vanderkarr M, Nandwani P, *et al.* Surgical treatment, complications, and reimbursement among patients with clavicle fracture and acromioclavicular dislocations: a US retrospective claims database analysis. *J Med Econ*, 2019, 22(9): 901-908.
- Tamaoki MJS, Matsunaga FT, Costa ARFD, *et al.* Treatment of displaced midshaft clavicle fractures: figure-of-eight harness versus anterior plate osteosynthesis: a randomized controlled trial. *J Bone Joint Surg (Am)*, 2017, 99(14): 1159-1165.
- Ban I, Kristensen MT, Barfod KW, *et al.* Neither operative nor nonoperative approach is superior for treating displaced midshaft clavicle fractures: a partially blinded randomized controlled clinical trial. *Bone Joint J*, 2021, 103-B(4): 762-768.
- Chen QY, Kou DQ, Cheng XJ, *et al.* Intramedullary nailing of clavicular midshaft fractures in adults using titanium elastic nail. *Chin J Traumatol*, 2011, 14(5): 269-276.
- Wang HK, Liang LS, He RG, *et al.* Comparative analysis of locking plates versus hook plates in the treatment of Neer type II distal clavicle fractures. *J Int Med Res*, 2020, 48(4): 300060520918060. doi: 10.1177/0300060520918060.
- Fuglesang HFS, Flugsrud GB, Randsborg PH, *et al.* Five-year follow-up results of a randomized controlled study comparing intramedullary nailing with plate fixation of completely displaced midshaft fractures of the clavicle in adults. *JBJS Open Access*, 2018, 3(4): e0009. doi: 0.2106/JBJS.OA.18.00009. doi: 10.2106/JBJS.OA.18.00009.
- van der Meijden OA, Houwert RM, Hulsmans M, *et al.* Operative treatment of dislocated midshaft clavicular fractures: plate or intramedullary nail fixation? A randomized controlled trial. *J Bone Joint Surg (Am)*, 2015, 97(8): 613-619.
- Lubbert PH, van der Rijt RH, Hoorntje LE, *et al.* Low-intensity pulsed ultrasound (LIPUS) in fresh clavicle fractures: a multi-centre double blind randomised controlled trial. *Injury*, 2008, 39(12): 1444-1452.
- Napora JK, Grimberg DC, Childs BR, *et al.* Results and outcomes after midshaft clavicle fracture: matched pair analysis of operative versus nonoperative management. *Orthopedics*, 2018, 41(5): e689-e694.
- Napora JK, Grimberg D, Childs BR, *et al.* Factors affecting functional outcomes after clavicle fracture. *J Am Acad Orthop Surg*, 2016, 24(10): 721-727.
- Murray IR, Foster CJ, Eros A, *et al.* Risk factors for nonunion after

- nonoperative treatment of displaced midshaft fractures of the clavicle. *J Bone Joint Surg (Am)*, 2013, 95(13): 1153-1158.
- 14 Chen X, Shannon SF, Torchia M, *et al.* Radiographic outcomes of single versus dual plate fixation of acute mid-shaft clavicle fractures. *Arch Orthop Trauma Surg*, 2017, 137(6): 749-754.
- 15 Serrano R, Borade A, Mir H, *et al.* Anterior-inferior plating results in fewer secondary interventions compared to superior plating for acute displaced midshaft clavicle fractures. *J Orthop Trauma*, 2017, 31(9): 468-471.
- 16 Fang CX, Liu R, Yee DKH, *et al.* Comparison of radiological and clinical outcomes, complications, and implant removals in anatomically pre-contoured clavicle plates versus reconstruction plates—A propensity score matched retrospective cohort study of 106 patients. *BMC Musculoskelet Disord*, 2020, 21(1): 413. doi: 10.1186/s12891-020-03445-5.
- 17 Malik A, Jazini E, Song X, *et al.* Positional change in displacement of midshaft clavicle fractures: an aid to initial evaluation. *J Orthop Trauma*, 2017, 31(1): e9-e12.
- 18 Rugpolmuang L, Harnroongroj T, Sudjai N, *et al.* Comminution plays no role in worsening fracture healing of conservatively treated middle third clavicular fractures. *Acta Orthop Traumatol Turc*, 2016, 50(1): 32-36.
- 19 Riiser MO, Molund M. Long-term functional outcomes and complications in operative versus nonoperative treatment for displaced midshaft clavicle fractures in adolescents: A retrospective comparative study. *J Pediatr Orthop*, 2021, 41(5): 279-283.

收稿日期: 2024-04-27 修回日期: 2024-07-01

本文编辑: 刘丹