



华西口腔医学杂志

West China Journal of Stomatology

ISSN 1000-1182, CN 51-1169/R

《华西口腔医学杂志》网络首发论文

题目：美国国立综合癌症网络肿瘤学临床实践指南指导下的口腔癌规范化治疗
作者：邱思齐，李玥晗，刘法昱
收稿日期：2024-04-30
网络首发日期：2024-08-27
引用格式：邱思齐，李玥晗，刘法昱. 美国国立综合癌症网络肿瘤学临床实践指南指导下的口腔癌规范化治疗[J/OL]. 华西口腔医学杂志.
<https://link.cnki.net/urlid/51.1169.R.20240826.1605.002>



网络首发：在编辑部工作流程中，稿件从录用到出版要经历录用定稿、排版定稿、整期汇编定稿等阶段。录用定稿指内容已经确定，且通过同行评议、主编终审同意刊用的稿件。排版定稿指录用定稿按照期刊特定版式（包括网络呈现版式）排版后的稿件，可暂不确定出版年、卷、期和页码。整期汇编定稿指出版年、卷、期、页码均已确定的印刷或数字出版的整期汇编稿件。录用定稿网络首发稿件内容必须符合《出版管理条例》和《期刊出版管理规定》的有关规定；学术研究成果具有创新性、科学性和先进性，符合编辑部对刊文的录用要求，不存在学术不端行为及其他侵权行为；稿件内容应基本符合国家有关书刊编辑、出版的技术标准，正确使用和统一规范语言文字、符号、数字、外文字母、法定计量单位及地图标注等。为确保录用定稿网络首发的严肃性，录用定稿一经发布，不得修改论文题目、作者、机构名称和学术内容，只可基于编辑规范进行少量文字的修改。

出版确认：纸质期刊编辑部通过与《中国学术期刊（光盘版）》电子杂志社有限公司签约，在《中国学术期刊（网络版）》出版传播平台上创办与纸质期刊内容一致的网络版，以单篇或整期出版形式，在印刷出版之前刊发论文的录用定稿、排版定稿、整期汇编定稿。因为《中国学术期刊（网络版）》是国家新闻出版广电总局批准的网络连续型出版物（ISSN 2096-4188，CN 11-6037/Z），所以签约期刊的网络版上网络首发论文视为正式出版。

美国国立综合癌症网络肿瘤学临床实践指南 指导下的口腔癌规范化治疗

邱思齐¹ 李玥晗¹ 刘法昱^{2,3}

1. 中国医科大学口腔医学院, 沈阳 110002;

2. 中国医科大学附属口腔医院口腔颌面外科, 辽宁省口腔疾病重点实验室, 沈阳 110002;

3. 中国医科大学附属口腔医院口腔颌面-头颈外科, 辽宁省口腔疾病重点实验室, 沈阳 110002

[摘要] 口腔癌在全球范围内发病率较高, 是影响口腔与全身的重要公共健康问题。不同专业学科对于口腔癌的治疗手段不一, 并且医生个人经验具有一定的局限性, 临床工作指南能够使不同专业的医生根据实际情况确定一个对于患者最适合的、一致化的治疗方案。美国国立综合癌症网络(NCCN)制定的NCCN肿瘤学临床实践指南已经成为全球肿瘤临床实践中应用最广泛的指南。本文就2024年第3版的《NCCN头颈癌指南》, 结合具体病例, 探讨不同分期口腔癌规范化治疗方案的选择。

[关键词] 口腔癌; 临床实践指南; 治疗方案; 美国国立综合癌症网络

[中图分类号] R739.8 **[文献标志码]** A **[doi]** 10.7518/hxkq.2024.2024168



本文链接 开放科学标识码

Standardized treatment of oral cancer under the guidance of clinical practice guidelines of National Comprehensive Cancer Network

Qiu Siqu¹, Li Yuehan¹, Liu Fayu^{2,3}

1. School of Stomatology, China Medical University, Shenyang 110002, China; 2. Dept. of Oral and Maxillofacial Surgery, Hospital of Stomatology, China Medical University, Shenyang 110002, China; 3. Dept. of Oromaxillofacial-Head and Neck, Hospital of Stomatology, China Medical University, Shenyang 110002, China

Supported by: Shenyang Science and Technology Plan Project (22-321-33-55); Applied Basic Research Project of Liaoning Province (2023JH2/101300029)

Correspondence: Liu Fayu, E-mail: lfyhjk@126.com

[Abstract] Oral cancer represents a serious public health problem affecting oral and system health with a high global incidence. Treatment strategies for oral cancer vary in different disciplines and are likely to be limited to certain doctor's personal experience. While clinical practice guidelines are considered to enable doctors to determine the most appropriate and consistent treatment strategy according to the patient's situation. National Comprehensive Cancer Network (NCCN) clinical practice guidelines have become the most prevalent in global clinical oncology practice. This article mainly focuses on cases to discuss the normalized treatment strategy for oral cancer in different stages based on the NCCN Clinical Practice Guidelines in Oncology (NCCN Guidelines): Head and Neck Cancers, Version 3, 2024.

[Key words] oral cancer; clinical practice guidelines; treatment strategy; National Comprehensive Cancer Network

[收稿日期] 2024-04-30; **[修回日期]** 2024-05-30

[基金项目] 沈阳市科技计划项目(22-321-33-55); 辽宁省应用基础研究计划项目(2023JH2/101300029)

[作者简介] 邱思齐, 学士, E-mail: 472585365@qq.com

[通信作者] 刘法昱, 教授, 博士, E-mail: lfyhjk@126.com

口腔癌指发生于颊、口底、上下牙槽、舌前2/3、磨牙后区及硬腭的癌症, 占全身恶性肿瘤的5%, 发病率在恶性肿瘤第16位^[1]。口腔癌常见治疗方法有手术治疗、放射治疗、药物治疗, 除此

之外还有低温治疗、激光治疗、高温治疗等^[2]。不同治疗方法的适应证不同，不同学科医生的选择也会不同。面对具体的一位患者，如何根据患者的不同情况确定最适合患者的一致化治疗方案，一直是困扰临床医生的一个问题。以往医生常根据自己的经验来推荐患者选择何种治疗，但是个人经验具有一定的局限性和难推广性，因此临床上需要有一个标准统一、能广泛推广、能客观指导临床工作的具体方案，这就是临床工作指南。

目前国内常参照的肿瘤规范化治疗指南有3种：中国临床肿瘤学会（Chinese Society of Clinical Oncology, CSCO）制定的肿瘤诊疗指南（CSCO指南），美国国立综合癌症网络（National Comprehensive Cancer Network, NCCN）制定的《NCCN肿瘤学临床实践指南》（NCCN指南）^[3]，欧洲肿瘤内科学会（European Society for Medical Oncology, ESMO）制定的肿瘤临床实践指南（ESMO指南）。其中NCCN指南是由美国21家肿瘤中心组成的非营利性学术组织NCCN制订的美国肿瘤领域临床决策的标准，因其更规范细致、涵盖面更广，已经成为全球肿瘤临床实践中应用最广泛的指南。根据疾病部位及治疗方案的不同，NCCN指南分为92个系列，口腔癌包含在《NCCN头颈癌指南》中。本文对2024年第3版《NCCN头颈癌指南》（<https://nccn.medlive.cn/guide/detail/559>）进行介绍，并以具体病例为切入点，探讨如何根据NCCN指南进行不同分期口腔癌规范化治疗方案的选择，以指导临床医生对口腔癌患者规范化治疗。

1 NCCN指南内容的构成

NCCN指南为PDF格式文件。指南的第一页对指南编写专家组成员进行介绍，指南编写专家成员涵盖了内科医生、肿瘤内科医生、耳鼻喉科医生、肿瘤外科医生、放疗科医生等。第二页为目录页。通过目录页，可以进入指南主体部分进行查询。采用标题链接方式，通过点击蓝色标题，即可链接进入该内容对应的页面。页码根据内容的缩写进行编码。

指南目录页包含的主体部分有以下内容。1) 指南编写的专家组成员（指南第1页）。2) 更新总览。《NCCN头颈癌指南》每年都会进行更新，甚至一年之内会根据各种研究结果进行数次更新，有不同版本，在每次新版本的Updates页中会详细标注对上一版本的具体改动。3) 多学科治疗团队

（multidisciplinary team, MDT）介绍和随访工作介绍。4) 具体癌种的条目，包括口腔、口咽、鼻咽、下咽、喉、鼻窦、上颌窦、涎腺、黏膜恶性黑色素瘤等各部位肿瘤。5) 一些特殊情况的治疗策略，如晚期癌治疗、复发癌治疗、隐匿性转移治疗、随访策略等。6) 一些基本原则，如影像、外科治疗、放射治疗、药物性治疗、营养支持和口腔护理原则。7) 美国癌症联合委员会（American Joint Committee on Cancer, AJCC）的TNM分期。8) 策略说明，介绍了指南所使用推荐策略级别的定义（表1），如非特殊说明，所有的推荐策略为2A级。9) 讨论部分。指南源于各种研究证据及专家经验，必然存在一定争议，因此指南在此部分对争议分别进行讨论。

表 1 基于证据和共识水平的NCCN推荐策略分级

Tab 1 NCCN categories of evidence and consensus

策略分级	策略定义
1类策略	高水平证据，NCCN一致共识
2A类策略	低水平证据，NCCN一致共识
2B类策略	低水平证据，NCCN讨论结果
3类策略	任何水平证据，NCCN不认可

2 NCCN指南在具体病例治疗策略中的应用

2.1 病例1

2.1.1 基本信息

患者，女，58岁，因右舌缘无痛溃疡状肿物2个月入院。患者10个月前发现右舌缘黏膜糜烂，未治疗，2个月前糜烂中心出现增生伴溃疡，1周前至中国医科大学附属口腔医院取病理活检，诊断为鳞状细胞癌。患者既往体健，无全身疾病史。专科检查：患者神志清楚，张口正常，右舌缘可见黏膜糜烂约2.5 cm×2.5 cm大小，局部增生溃疡，质脆，边界清楚，浸润深度约2 mm，颈部未触及肿大淋巴结（图1）。增强CT检查未发现颈部肿大可疑淋巴结。TNM分期为T2N0M0。

2.1.2 治疗策略选择

本病例诊断为舌癌，属口腔癌范畴。为明确治疗策略，通过PDF版NCCN指南目录页，寻找到口腔癌部分（此处口腔癌也包含黏膜唇癌，NCCN指南2021年及以前版本中，将唇癌单独作为一类疾病制定治疗方案，2022年版本做了较大改动，将唇癌与口腔癌一并叙述并制定治疗方案，注意唇皮肤鳞状细胞癌属皮肤来源范畴，归入《NCCN皮肤鳞状细胞癌指南》中，不在本指南

中),点击蓝色文字“口腔癌(OR-1)”,通过链接进入OR-1页即口腔癌第一页。

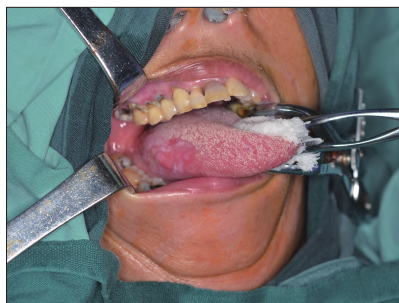

图 1 病例1右舌缘黏膜病恶变

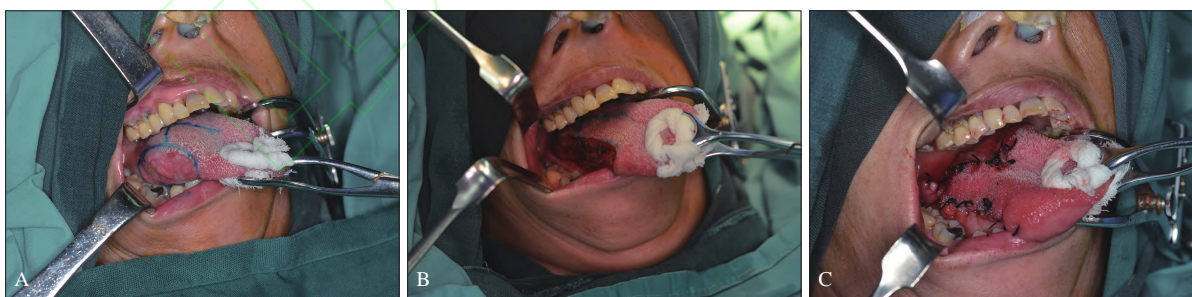Fig 1 A malignant lesion of the right lateral surface of the tongue

在OR-1页,首先是“WORKUP”部分,即进行治疗前检查及评估。本例患者已完成基本评估,因此进入下一步。指南根据不同临床分期制定不同治疗策略,本例患者根据AJCC分期第8版定义为T2N0M0期,因此符合“T1-2,N0”条件,进入OR-2页(口腔癌第2页)。

在OR-2页,对T1-2,N0口腔癌患者的治疗有“手术(推荐)”或“根治性放疗”2种选择。由于手术是推荐选项,因此本病例选择手术治疗。在手术策略下又有2个选择:1)切除原发灶±颈部淋巴结清扫;2)切除原发灶+前哨淋巴结活检。前哨淋巴结是肿瘤淋巴结转移所必经的第一批淋巴结,术中可以通过示踪剂寻找到前哨淋巴结并切除做活检,若病理阴性则不进行颈淋巴结清扫,若阳性则进行颈淋巴结清扫^[4]。前哨淋巴结活检可以避免患者遭受不必要的颈部手术负担,但是具有一定假阴性,而且由于受到仪器、医生训练和

经验的约束,临床推广较困难^[5]。本病例选择“切除原发灶±颈部淋巴结清扫”。

在“切除原发灶±颈部淋巴结清扫”中,有两个问题需要解决:1)原发灶切除范围是多少?2)在这一具体病例中是“+”同期颈淋巴结清扫还是“-”淋巴结清扫?针对第1个问题,指南在此部分无法展开叙述,因此在“切除原发灶”处做了个上标“j”,页面下缘提示“j”为“参阅外科原则(SURG-A)”。通过鼠标点击进入“外科原则”部分,此处综述了外科切除的原则(共8页),其中在第4页“肿瘤边缘”段落中论述了安全缘的界定:一般推荐在肿瘤外1~1.5 cm扩大切除,同时使用术中冰冻病理诊断,以获得足够干净切缘。针对第2个问题,在“外科原则”中“颈部处理”段落有论述:是否施行选择性颈淋巴结清扫需要根据隐匿性淋巴结转移风险来判断;对于口腔癌,前哨淋巴结或肿瘤浸润深度都是判断隐匿性转移的良好手段;对于浸润深度在3 mm以上者,如不考虑术后放疗,强烈推荐选择性颈淋巴结清扫;对于浸润深度在2~4 mm之间,需要临床医生根据具体情况进行判断;对于浸润深度在2 mm以内,只有在特殊情况才进行选择性颈淋巴结清扫(此处3 mm和2~4 mm之间有重叠,这是因为不同研究做出的结论不完全相同)。本例舌癌考虑为黏膜病恶变,周围浸润性不强,浸润深度初步判断在2 mm左右,而且术前增强CT及临床检查均未发现淋巴结转移,因此根据NCCN指南,本病例选择扩大1 cm切除原发灶、局部舌瓣转移修复、颈部不进行淋巴结清扫(图2)。



A: 设计扩大切除线及邻近舌瓣; B: 切除肿瘤; C: 舌瓣修复。

图 2 病例1手术治疗

Fig 2 Operative treatment of case 1

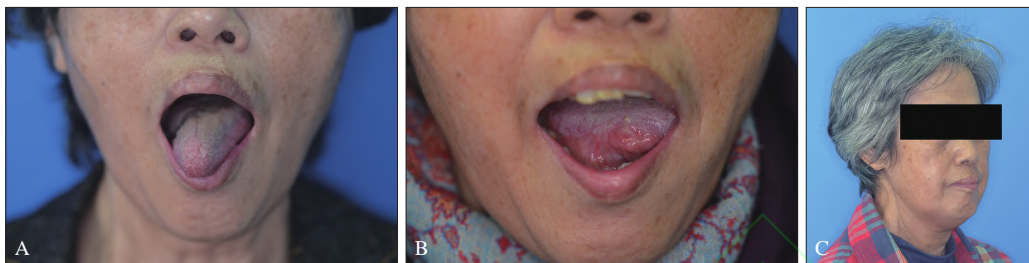
恶性肿瘤往往需要多学科的综合序列治疗,手术完毕并不代表着治疗结束。针对此例患者是否需要辅助治疗,OR-2页中根据以下3种情况给出策略:1)无阳性淋巴结、无不良病理因素;2)一个阳性淋巴结、无不良病理因素;3)有不良病

理因素。关于不良病理因素的具体定义,指南通过“m”上标在页面下缘明确指出。1)肿瘤:切缘阳性或近肿瘤,或肿瘤pT3及以上;2)淋巴结:有包膜外浸润,或pN2及以上,或淋巴结4~5区转移;3)浸润性:侵犯神经、血管、淋巴管。如果

病例符合条件“一个阳性淋巴结、无不良病理因素”，需要考虑术后放疗。如果病例符合条件“有不良病理因素”，需要根据具体情况选择再次手术切除、配合放疗或同步放化疗。本例患者肿瘤较小、术中冰冻及术后病理均证实切缘足够，且无淋巴结转移，也未侵犯神经、血管及淋巴结，因此符合条件“无阳性淋巴结、无不良病理因素”，

不需要辅助治疗，直接进入“随访阶段”。

关于随访，指南FOLL-1页给出建议：术后第1年，每1~3个月复诊1次；第2年，每2~6个月复诊一次；第3~5年，每4~8个月复诊一次；第5年以后，每12个月复诊一次。本例患者目前已经完成3年随访，生存质量良好，未见肿物复发及颈部淋巴结转移（图3）。



A: 术后半年恢复良好，伸舌正常；B: 术后1年舌运动正常；C: 术后3年，颈部未见淋巴结转移。

图3 病例1术后随访

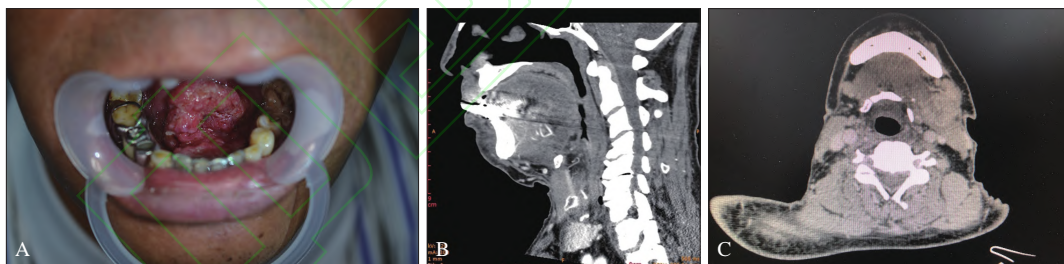
Fig 3 Postoperative follow-up of case 1

2.2 病例2

2.2.1 基本信息

患者，男，65岁，因口底溃疡状肿物4个月入院。患者4个月前发现口底肿物，约硬币大小，因无异常感觉未处理，肿物渐大，已有鸡蛋大小，伴溃疡及出血，疼痛，1周前至中国医科大学附属口腔医院取病理活检，诊断为鳞状细胞癌。患者既往有高血压病史，最高时达到180/100 mmHg，

目前已控制平稳。专科检查：患者神志清楚，张口正常，口内多颗固定金属义齿，口底、舌腹及下牙龈舌侧可见增生性肿物，约4 cm×5 cm大小，界不清，不活动，质脆，中心溃疡，浸润深度约1.2 cm，左颌下可触及肿大淋巴结1个，约1.5 cm×1.5 cm大小，固定不动，双颈其余部位未触及肿大淋巴结（图4）。CT检查未见下颌骨明显破坏。TNM分期为T3N3bM0。



A: 口内见舌腹、口底、牙龈肿物；B: CT矢状面显示肿瘤浸润深度约1.2 cm；C: CT水平面显示左颌下淋巴结肿大伴局部包膜外浸润，未见下颌骨明显破坏。

图4 病例2术前检查

Fig 4 Preoperative examination of case 2

2.2.2 治疗策略选择

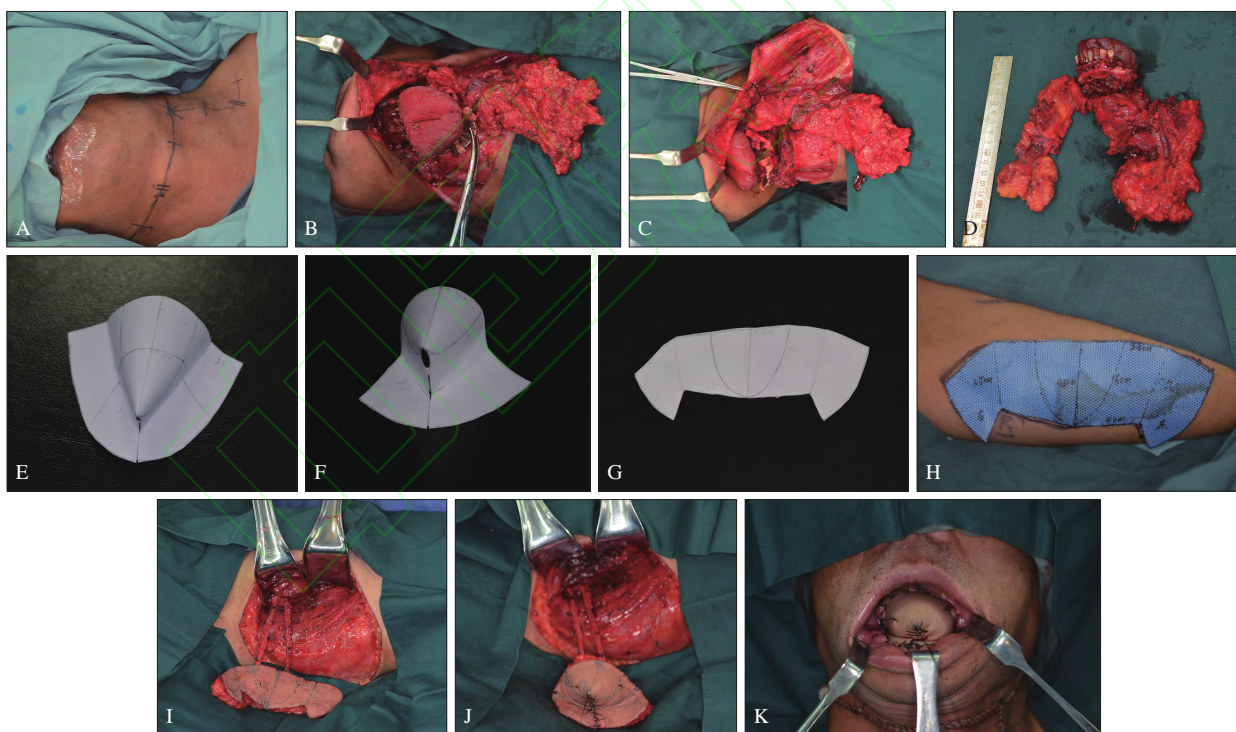
本病例诊断为舌、口底、牙龈癌，属口腔癌范畴，因此进入指南“口腔癌（OR-1）”页面。依据患者TNM分期为T3N3bM0，符合“T1-3,N1-3”条件进入OR-3页。

在OR-3页，根据患者主观要求有2种情况：接受手术或拒绝手术。本例患者可以接受手术，所以进入“T3,N0;T1-3,N1-3;T4a,N0-3”策略。在此条件下同样有2种选择：外科手术（推荐）或

临床实验，本病例选择推荐的外科手术。在手术条件下，如果有单侧淋巴结转移，选择“切除原发灶±单侧或双侧颈淋巴结清扫”；如果有双侧淋巴结转移，选择“切除原发灶+双侧颈淋巴结清扫”。本病例为单侧淋巴结转移，因此选择“切除原发灶±单侧或双侧颈部淋巴结清扫”。关于“±”颈淋巴结清扫，依据NCCN指南“外科原则”部分（浸润深度大于3 mm时，强烈推荐颈淋巴结清扫），本病例浸润深度达到1.2 cm应该执行颈淋巴

结清扫。关于具体应该选择单侧还是双侧颈淋巴结清扫,根据指南中的上标“j”进入“外科原则(SURG-A)”部分,在SURG-A的第6页论述了相关内容:当肿瘤位于双侧淋巴引流区域时(如舌根、腭、声门上喉、下咽、鼻咽、会厌前区),需要双侧颈淋巴结清扫;当肿瘤位于前舌、口底、牙槽骨等部位接近或过中线者,需要双侧颈淋巴结清扫。本例患者位于舌腹、口底及下牙龈舌侧,位于中线两侧,因此需要双侧颈淋巴结清扫。此时又有一个问题,清扫的范围需要多大?是否所有的患者都执行肩胛舌骨上清扫?同样在SURG-A的第6页也有论述,1) N0患者:口腔癌需要至少1~3区择区性清扫,口咽癌需要至少2~4区择区性清扫;2) N1-N2患者:择区性清扫或全颈清扫;3) N3患者:全颈清扫。全颈清扫指1~5区的清扫,不管颈内静脉、副神经、胸锁乳突肌保留与否。指南中对N0或N3患者,颈淋巴结清扫方式很明确,但是对N1-N2患者存在一定争议,其实在NCCN指南发展过程中此处论述是有变化的。

2020年的NCCN指南中,虽然在“外科原则”中建议N1-N2患者行择区性颈淋巴结清扫或全颈淋巴结清扫(SURG-A第5页),但是在讨论中提到:有淋巴结转移的患者,如果以治疗为目的进行手术的话,一般进行全颈淋巴结清扫(2020年第1版MS-7页)^[3]。但到2021年及以后的指南,此处表述开始变得相对保守,2024年第3版如下论述:1)虽然当颈部淋巴结转移程度低时,择区性颈淋巴结清扫能起到一定的治疗作用,但是其主要目的是决定患者术后是否配合辅助治疗;2)一般情况下,有淋巴结转移时不选择择区性颈淋巴结清扫;3)对某些颈淋巴结转移程度低,特别是某些N1-N2患者,择区性颈淋巴结清扫能比全颈淋巴结清扫减少并发症的发生。本例患者诊断为N3是因为左颌下有一个淋巴结转移且固定不动,判断为包膜外浸润,而右颈无淋巴结转移,因此方案较明确:病灶扩大切除、左颈全颈清扫、右颈择区性清扫、游离皮瓣转移修复(图5)。



A: 颈部切口线,左侧为全颈清扫切口,右侧为择区性清扫切口;B: 经舌骨上入路切除舌前1/2、全口底、舌侧牙龈及牙槽骨,同时完成右颈择区性清扫;C: 左侧全颈清扫;D: En-block 切除病灶及颈部软组织;E: 设计个性化1:1比例舌模型,标记切口线^[6];F: 沿个性化舌模型切口线剪开,得到缺损区域外形;G: 展开缺损区域模型,得到二维皮瓣形状;H: 转移形状至大腿内侧,画出股深动脉穿支皮瓣外形;I: 制备皮瓣;J: 按照设计,在腿部完成舌缺损塑形;K: 将皮瓣转移至口腔内,按照设计对位缝合,颈部血管吻合。

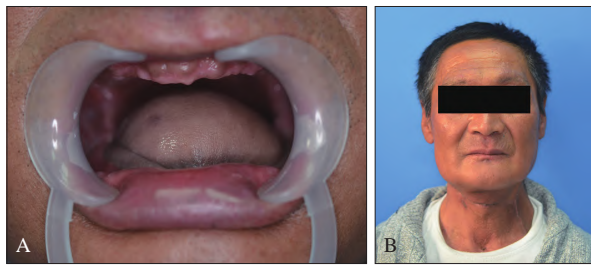
图5 病例2手术治疗

Fig 5 Operative treatment of case 2

患者术后需要考虑是否行辅助治疗,此处与OR-2页所述早期鳞癌术后有3种治疗策略不同,

只有2种选择:有不良病理因素、无不良病理因素。本病例肿瘤为T3、有淋巴结转移且有包膜外

浸润,进入“有不良病理因素”的“淋巴结包膜外浸润”组,根据指南建议患者进行放疗,同期进行全身药物治疗。关于术后放疗时机,上标“j”引导进入“放疗原则(OR-A)”。在OR-A第2页,指南提出:放疗适宜在术后6周之内进行。考虑放疗过早不利于伤口愈合和患者恢复,放疗过晚不利于肿瘤控制,因此本例患者术后4~5周请放疗科会诊、制定计划,术后6周之内即开始放疗。放化疗后即进入随访阶段,目前患者为术后4年,未见复发及转移,生活质量可(图6)。



A: 患者术后舌外形良好; B: 患者术后4年。

图6 病例2术后随访

Fig 6 Postoperative follow-up of case 2

3 总结

口腔癌的治疗主要采用以手术为主、放疗和全身治疗为辅的综合治疗方案。什么时候需要做手术、什么时候不能手术、手术需要切除的范围、是否需要配合颈部清扫、清扫范围、是否需要配合术后辅助治疗、放化疗的时机等,是口腔癌治疗方案中需要考虑的问题。不同专业学科对于口腔癌的治疗手段不一,医生个人的经验也具有一定的局限性。规范化的治疗,可以最大程度地提高患者的生存率,为患者带来更多的美观及功能上的恢复。NCCN指南为临床医生提供了关于癌症治疗的最新指南和建议,能够使不同专业的医

生根据实际情况确定一个对于患者最适合的、一致化的治疗方案,促进癌症治疗的发展和优化。本文展示了如何在NCCN指南指导下,针对不同分期口腔癌患者选择规范化治疗方案,为临床医生对口腔癌患者规范化治疗提供了参考。

利益冲突声明:作者声明本文无利益冲突。

[参考文献]

- [1] Ferlay J, Ervik M, Lam F, et al. Global cancer observatory: cancer today[EB/OL]. Lyon, France: International Agency for Research on Cancer, 2024[2024-4-11]. <https://gco.iarc.who.int/today>.
- [2] Burcher JT, DeLiberto LK, Allen AM, et al. Bioactive phytochemicals for oral cancer prevention and treatment: a comprehensive and critical evaluation[J]. Med Res Rev, 2023, 43(6): 2025-2085.
- [3] National Comprehensive Cancer Network. NCCN clinical practice guidelines in oncology (NCCN guidelines): head and neck cancers. Version 3. 2024[EB/OL]. <https://nccn.medlive.cn/guide/detail/559>.
- [4] Nieuwenhuis ER, Kolenaar B, van Bommel AJM, et al. A complete magnetic sentinel lymph node biopsy procedure in oral cancer patients: a pilot study[J]. Oral Oncol, 2021, 121: 105464.
- [5] Jang SS, Davis ME, Vera DR, et al. Role of sentinel lymph node biopsy for oral squamous cell carcinoma: current evidence and future challenges[J]. Head Neck, 2023, 45(1): 251-265.
- [6] Liu MD, Xue XM, Al-Arooni MA, et al. A novel flap design technique for subtotal tongue reconstruction with an “Individualized and Convenient Tongue Model” [J]. Oral Oncol, 2023, 145: 106531.

· 专家介绍 ·



刘法昱,教授,主任医师,博士研究生导师,中国医科大学附属口腔医院口腔颌面外科主任。兼任中华口腔医学会口腔颌面头颈肿瘤专业委员会常务委员、中国医药教育协会头颈专业委员会常务委员、中华口腔医学会口腔颌面外科专业委员会委员、中国医疗保健国际交流促进会颅底外科学分会委员、辽宁省细胞生物学会肿瘤MDT专业委员会副主任委员,入选“兴辽英才计划”领军医学名家。长期从事口腔颌面-头颈外科的临床、教学和科研工作,致力于腺体疾病及口腔颌面的良恶性肿瘤的诊断、治疗及研究。

(本文编辑 李彩)