

“胎儿下尿路梗阻的定义、诊断和管理”2022 年欧洲罕见肾病参考网络(ERKNet)共识解读

郑静 李俊男*

(重庆医科大学附属第一医院 产科,重庆 400016)

【摘要】 胎儿下尿路梗阻(lower urinary tract obstruction,LUTO)与胎肺发育不良和肾功能受损相关,可导致胎儿及新生儿高死亡率和产后发病率。目前缺乏能够指导临床决策的具体诊断特征。本共识^[1]是 2022 年欧洲罕见肾病参考网络(European Rare Kidney Disease Reference Network,ERKNet)提出的,旨在对产前检测的 LUTO 的临床定义、诊断和管理提供共识建议。本文对该共识的要点进行解读,以期对各位产前诊断医生有所帮助。

【关键词】 巨膀胱;羊水过少;肺发育不良;下尿路梗阻;胎儿

【中图分类号】 R714.53 **【文献标识码】** A

一、引言

胎儿下尿路梗阻(lower urinary tract obstruction,LUTO)发病率 0.2‰~0.3‰^[2]。发病机制与胎儿尿路发育过程中膀胱流出道阻塞有关,导致膀胱进行性扩张和膀胱壁增厚,随后出现输尿管扩张,肾积水,肾实质受压和羊水过少^[3,4]。羊水减少导致肺发育不良^[4],可导致胎儿和新生儿死亡(在妊娠中期诊断为羊水过少的死亡率为 60%~80%^[5,6])或产后发病。

LUTO 常见的病因有后尿道瓣膜(posterior urethral valves,PUV)、尿道闭锁(urethral atresia,UA)、前尿道瓣膜(anterior urethral valves,AUV)、输尿管囊肿等^[7,8],其中 PUV 最为常见。

LUTO 的典型超声表现:巨膀胱,扩张的后尿道(称为“锁孔征”),单侧或双侧肾积水,输尿管扩张和羊水过少^[9],见图 1 和图 2。

二、产前怀疑 LUTO 的参数

产前怀疑 LUTO 的参数有肾盂的前后径(antero-posterior diameter,APD)和膀胱扩大程度。

2.1 推荐:根据尿路扩张分类,怀疑尿路梗阻的最

可靠参数是肾盂的前后径(anteroposterior diameter, APD)。肾盂扩张的定义是在妊娠 16~27 周时 APD \geq 7mm,在妊娠 \geq 28 周时 APD \geq 10mm。而妊娠 16~27 周时 APD 在 4~6mm,妊娠 \geq 28 周时 APD 在 7~9mm,只有在合并其他尿路梗阻表现时才有临床意义。

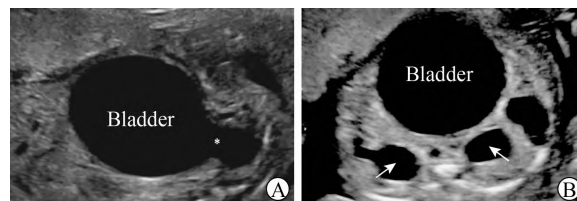


图 1 胎儿下尿路梗阻的典型超声表现

A:胎儿后尿道瓣膜;B:双侧肾积水

注:Bladder 为膀胱,* 为锁孔征,箭头所指为扩张的肾盂。

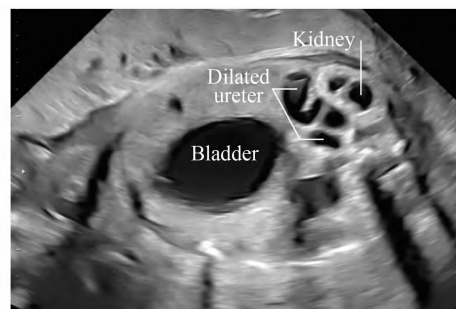


图 2 羊水过少,输尿管扩张的超声影像

注:Bladder 为膀胱,Kidney 为肾脏,dilated ureter 为扩张的输尿管。

DOI: 10.13470/j.cnki.cjpd.2024.01.001

基金项目:国家重点研发计划(2018YFC1002900);2023 年重庆市技术创新与应用发展专项重点项目(CSTB2023TIAD-KPX0052)

* 通信作者:李俊男,Email:summerbolo@163.com

解读:2014年,八个科学协会(美国放射学院,美国超声医学研究所,美国儿科肾病学会,胎儿泌尿学会,母胎医学学会,儿科泌尿学学会,儿科放射学学会和超声放射学学会)合作开发一个产前和产后尿路扩张的分级系统^[8],根据胎龄和最可靠的超声参数(肾盂APD、肾盏扩张、肾实质厚度和外观、膀胱和输尿管异常)对尿路扩张的严重程度进行分级。其中肾盂扩张的定义为妊娠16~27周时APD \geq 7mm,妊娠 \geq 28周时APD \geq 10mm。根据分级方案,当APD较小时(妊娠16~27周时为4~6mm, \geq 28周时为7~9mm),只有在合并其他影像学特征时才有临床意义^[8]。

2.2 推荐:巨膀胱是产前诊断LUTO的必要条件。在妊娠早期,如果胎儿膀胱纵径 \geq 15mm,则强烈提示LUTO(孕早期巨膀胱定义为胎儿膀胱纵径 \geq 7mm)。需要进一步的研究来定义妊娠中期和晚期的膀胱扩大,以及区分梗阻性和非梗阻性巨膀胱。

解读:巨膀胱是区分下尿路梗阻和上尿路梗阻的重要标志。妊娠早期,巨膀胱定义为胎儿膀胱纵径 \geq 7mm(图3)。胎儿膀胱纵径在7mm和12mm之间一般是暂时性的,在妊娠中期约90%会好转。如果胎儿膀胱纵径 \geq 15mm则强烈提示胎儿LUTO^[10]。在妊娠任何阶段发现巨膀胱,都应进行详细的超声检查,以排除其他缺陷,并监测膀胱扩大的进展^[11]。此外,还应排除相关的染色体异常因素^[11,12]。

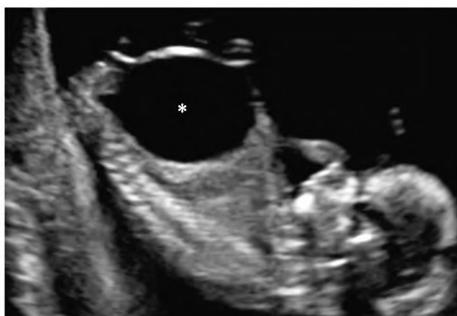

图3 胎儿巨膀胱的超声影像(*号所示)

妊娠中期,巨膀胱的定义为膀胱明显扩大,且持续至少40min的超声观察下没有排空。但是目前尚没有与梗阻相关的膀胱增大程度的标准化测量值^[13]。

巨膀胱分为梗阻性巨膀胱和非梗阻性巨膀胱。

非梗阻性巨膀胱主要继发于膀胱输尿管返流,约有15%~30%产前怀疑LUTO的病例在产后诊断为膀胱输尿管返流^[9,14]。在妊娠中期,目前有临床评分用于区分梗阻性和非梗阻性巨膀胱^[9],但仍需要进一步的临床验证。

三、LUTO 胎儿存活率及肾脏预后的评估

LUTO 胎儿的预后参数,包括存活率和肾功能。

3.1 推荐:妊娠20周前羊水过少或无羊水预示肺发育不良和胎儿、新生儿死亡风险。

3.2 推荐:羊水量、肾实质回声和胎儿生物标志物目前不能有效预测出生后肾功能。正常的羊水量也并不代表出生后肾功能正常。

解读:妊娠20周前羊水过少或无羊水(分别定义为最大羊水深度 \leq 2cm和完全没羊水)的胎儿围产期存活率为15%~24%,高死亡率是由肺发育不良和随后的肺功能衰竭引起的^[15,16]。羊水量作为出生后肾功能的预测指标仍然存在争议^[17]。使用肾脏回声评估胎儿肾脏功能的主要缺点是对肾脏回声的定义和分级标准化不足。因此,肾皮质回声及羊水量的检查对LUTO胎儿出生后肾功能衰竭的预测是有限的。

胎儿血液和尿液的生物标志物^[18-20],包括钠、氯、钙、渗透压和低分子量蛋白质,如 β 2-微球蛋白,被提出可以作为LUTO胎儿出生后肾功能的预测因子。但目前这些生物标志物都不能可靠地预测出生后的肾功能^[20]。

预测出生后肾功能的一种新方法是对胎儿尿液进行蛋白质组分析^[21]。但这些仍需要更广泛的验证才能应用于临床实践。

四、胎儿 LUTO 分期

目前有两篇根据胎儿下尿路梗阻的严重程度进行分期系统的报道^[22,23],详见表1。

4.1 推荐:目前已有评分系统对胎儿LUTO的严重程度进行分期,并预测出生后结局,但尚未在临床上应用。需要进一步的临床验证和多产前中心的标准化评估。

解读:在第一个系统的研究^[22]中,两例I期LUTO胎儿存活,肾功能正常(6个月时血清肌酐 $<$ 0.5mg/dl)。14/16例II期患者进行了胎儿膀胱-羊

膜腔分流术,生存率为 75%,6 个月时发生终末肾病为 33%;7 例 III 期 LUTO 胎儿,没有提供任何胎儿

干预,只有 1 例存活,需要肾脏替代治疗。结果表明,II 期 LUTO 患者最有可能从胎儿干预中受益。

表 1 根据疾病严重程度对胎儿 LUTO 分期

胎儿总数(例)	I 期/轻度 LUTO	II 期/中度 LUTO	III 期/重度 LUTO
25	正常羊水量及肾脏回声、无肾囊肿及发育不良、正常尿生化(n=2)	羊水过少或无羊水,肾回声增强,无肾囊肿及发育不良、正常尿生化(n=16)	羊水过少或无羊水,肾回声增强,胎儿肾功能异常(肾囊肿和/或发育不良、胎儿尿生化异常)(n=7)
141	妊娠 26 周羊水量正常(n=70)	妊娠 20 周,膀胱容量 < 5.4cm ³ 和/或正常羊水量(n=38)	孕 20 周前,膀胱容量 ≥ 5.4cm ³ 和/或羊水过少(n=33)

第二个分期系统^[23]的参数是膀胱容积和首次羊水过少的孕龄。轻、中、重度 LUTO 胎儿出生后死亡率分别为 9%、26%、55%。目前的证据仍然不足以推荐哪一种分期系统。

五、LUTO 胎儿手术干预的适应证、时机和结果
胎儿干预包括膀胱镜检查、膀胱羊膜腔分流术(图 4)。

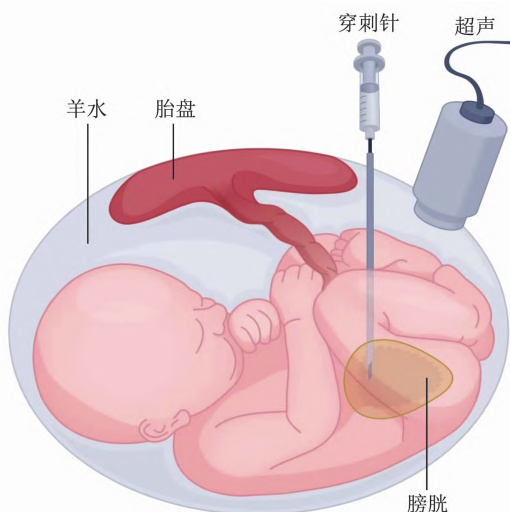


图 4 膀胱羊膜腔分流术示意图。在超声引导下,安置双 J 管,近端放置于羊膜腔中,远端放置于胎儿膀胱内。

膀胱-羊膜腔分流术 (vesico-amniotic shunt placement, VAS) 是 LUTO 胎儿最常见的产前干预措施。将分流管放入胎儿的膀胱,胎儿尿液可通过导管排到羊水中,从而使胎儿膀胱减压、恢复羊水量,防止羊水过少和肺发育不良^[24]。可能的并发症有分流管脱位或回缩、阻塞,胎儿腹水, PROM, 早产,分流部位腹壁疝等。

膀胱镜下胎儿后尿道瓣膜激光消融术,即通过胎儿膀胱镜用二极管激光识别和电灼后尿道瓣膜,作为 VAS 的替代方法^[25]。

5.1 推荐:诊断 LUTO 的胎儿须转诊到具有产前和产后处理阻塞性尿路疾病能力的多学科三级产科中心。

5.2 推荐:根据现有的证据表明,膀胱-羊膜腔分流术可以提高 LUTO 胎儿的围产期存活率。但是,应该让其父母意识到远期死亡和肾功能损害的风险。

解读:2017 年,1 项 meta 分析^[26]结果显示:VAS 改善了 6 个月的生存率,但较之与保守组,治疗组在 6~12 个月生存率、2 年生存率或产后肾功能方面无显著差异。

II 期 LUTO 患者行 VAS 最有可能获益,手术干预以防止肺发育不良和肾功能衰竭^[22]。建议临床医生慎重选择最能从产前干预中受益的患者。

膀胱镜下胎儿后尿道瓣膜激光消融术可以改善围产期生存率,但与 VAS 相比围产期生存率没有差异^[25]。术后约有 10% 发生泌尿道瘘^[27]。改良仪器和提高技术可能会减少并发症的发生。

六、结语

由于缺乏能够指导临床的特定诊断特征,对 LUTO 的产前诊断、严重程度评估和正确处理是具有挑战性的。诊断巨膀胱的胎儿须转诊到三级产科中心(胎儿医学中心),该中心应具有产前和产后处理阻塞性尿路疾病的多学科。如果需要进行产前干预,必须告知其父母该干预治疗对胎儿存活的潜在益处,但是也应让他们意识到即使进行了干预,产后仍有死亡和发生肾衰竭的风险。需要进一步的研究来改善超声诊断参数的标准化,验证产前生物标志物并改善分期系统,并对可能从胎儿干预中获益的患者提供更准确的选择。

参考文献

[1] VALENTINA C, NICOLA P, et al. Definition, diagnosis

- and management of fetal lower urinary tract obstruction: consensus of the ERKNet CAKUT-Obstructive Uropathy Work Group[J]. *Nat Rev Urol*, 2022,19(5):295-303.
- [2] ANUMBA DO, SCOTT JE, et al. Diagnosis and outcome of fetal lower urinary tract obstruction in the northern region of England[J]. *Prenat Diagn*,2005,25(1): 7-13.
- [3] MORRIS RK, KILBY MD. Congenital urinary tract obstruction[J]. *Best Pract Res Clin Obstet Gynaecol*,2008,22(1): 97-122.
- [4] FARRUGIA MK. Fetal bladder outlet obstruction: embryopathology, in utero intervention and outcome[J]. *J Pediatr Urol*, 2016, 12(5): 296-303.
- [5] HOBBS JC, ROMERO R, et al. Antenatal diagnosis of renal anomalies with ultrasound. I. Obstructive uropathy[J]. *Am J Obstet Gynecol*,1984,148(7):868-877.
- [6] REUSS A, WLADIMIROFF JW, et al. Non-invasive management of fetal obstructive uropathy[J]. *Lancet*, 1988, 2(8617):949-951.
- [7] RUANO R, SANANES N, et al. Fetal intervention for severe lower urinary tract obstruction: a multicenter case-control study comparing fetal cystoscopy with vesicoamniotic shunting[J]. *Ultrasound Obstet Gynecol*,2015, 45(4): 452-458.
- [8] NGUYEN HT, BENSON CB, et al. Multidisciplinary consensus on the classification of prenatal and postnatal urinary tract dilation (UTD classification system) [J]. *J Pediatr Urol*,2014,10(6):982-998.
- [9] FONTANELLA F, DUIN LK, et al. Prenatal diagnosis of LUTO: improving diagnostic accuracy[J]. *Ultrasound Obstet Gynecol*, 2018, 52(6):739-743.
- [10] SEBIRE NJ, VON KAISENBERG C, et al. Fetal megacystis at 10-14 weeks of gestation[J]. *Ultrasound Obstet Gynecol*, 1996, 8(6): 387-390.
- [11] FONTANELLA F, DUIN L, et al. Antenatal workup of early megacystis and selection of candidates for fetal therapy [J]. *Fetal Diagn Ther*, 2019, 45(3):155-161.
- [12] IBIROGBA ER, HAERI S, et al. Fetal lower urinary tract obstruction: what should we tell the prospective parents? [J] *Prenat Diagn*,2020,40(6):661-668.
- [13] FONTANELLA F, MAGGIO L, et al. Fetal megacystis: a lot more than LUTO[J]. *Ultrasound Obstet Gynecol*,2019, 53(6):779-787.
- [14] MALIN G, TONKS AM, et al. Congenital lower urinary tract obstruction: a population-based epidemiological study [J]. *BJOG*, 2012,119(12):1455-1464.
- [15] GRIJSELS EW, VAN-HORNSTRA PT, et al. Outcome of pregnancies complicated by oligohydramnios or anhydramnios of renal origin[J]. *Prenat Diagn*, 2011,31(11):1039-1045.
- [16] MELO BF, AGUIAR MB, et al. Early risk factors for neonatal mortality in CAKUT: analysis of 524 affected newborns [J]. *Pediatr Nephrol*,2012,27(6): 965-972.
- [17] AULBERT W, KEMPER MJ. Severe antenatally diagnosed renal disorders: background, prognosis and practical approach [J]. *Pediatr Nephrol*, 2016,31(4):563-574.
- [18] ELDER JS, O'GRADY JP, et al. Evaluation of fetal renal function: unreliability of fetal urinary electrolytes [J]. *J Urol*, 1990,144(2):574-578; discussion 593-594.
- [19] GLICK PL, HARRISON MR, et al. Management of the fetus with congenital hydronephrosis II: prognostic criteria and selection for treatment[J]. *J Pediatr Surg*, 1985,20(4):376-387.
- [20] MORRIS RK, QUINLAN-JONES E, et al. Systematic review of accuracy of fetal urine analysis to predict poor postnatal renal function in cases of congenital urinary tract obstruction[J]. *Prenat Diagn*, 2007,27(10):900-911.
- [21] KLEIN J, LACROIX C, et al. Fetal urinary peptides to predict postnatal outcome of renal disease in fetuses with posterior urethral valves (PUV) [J]. *Sci Transl Med*, 2013, 5(198):198ra106.
- [22] RUANO R, SANANES N, et al. Fetal lower urinary tract obstruction: proposal for standardized multidisciplinary prenatal management based on disease severity[J]. *Ultrasound Obstet Gynecol*, 2016,48(4):476-482.
- [23] FONTANELLA F, VAN SCHELTEMA PNA, et al. Antenatal staging of congenital lower urinary tract obstruction[J]. *Ultrasound Obstet Gynecol*,2019,53(4):520-524.
- [24] MORRIS RK, MALIN GL, et al. Percutaneous vesico amniotic shunting versus conservative management for fetal lower urinary tract obstruction (PLUTO): a randomized trial[J]. *Lancet*, 2013,382(9903):1496-1506.
- [25] MORRIS RK, RUANO R, et al. Effectiveness of fetal cystoscopy as a diagnostic and therapeutic intervention for lower urinary tract obstruction: a systematic review[J]. *Ultrasound Obstet Gynecol*,2011,37(6):629-637.
- [26] NASSR AA, SHAZLY SAM, et al. Effectiveness of vesico-amniotic shunt in fetuses with congenital lower urinary tract obstruction: an updated systematic review and meta-analysis [J]. *Ultrasound Obstet Gynecol*, 2017,49(6):696-703.
- [27] SANANES N, FAVRE R, et al. Urological fistulas after fetal cystoscopic laser ablation of posterior urethral valves: surgical technical aspects[J]. *Ultrasound Obstet Gynecol*,2015, 45(2):183-189.

(收稿日期:2024-01-17)

编辑:刘邓浩