

专家共识

DOI: 10.19538/j.fk2024020112

绝经后无症状子宫内膜增厚诊疗中国专家共识
(2024年版)

中国老年医学学会妇科分会

关键词: 绝经后; 子宫内膜增厚; 诊疗; 专家共识

Keywords: post-menopause; endometrial thickness; diagnosis and treatment; expert consensus

中图分类号: R711.7 文献标志码: A

子宫内膜癌(endometrial cancer, EC)是发达国家最常见的妇科恶性肿瘤^[1],我国EC的发病率呈上升态势,根据国家癌症中心2023年公布的数据统计,子宫体癌的发病人数为7.11万例,仅次于宫颈癌,居女性生殖系统恶性肿瘤第2位^[2]。研究显示,约80%的EC发生于绝经后女性,其中约90%有异常阴道流血的症状^[3]。目前一致认为,绝经后阴道流血(postmenopausal bleeding, PMB)且经阴道超声检查(transvaginal ultrasonography, TVS)显示子宫内膜增厚者,推荐行子宫内膜活检^[4]。随着TVS精准性的提高及筛查的普及,绝经后无症状子宫内膜增厚检出率升高。鉴于目前缺乏良好的临床实践为指引,临床对有症状和无症状的绝经后子宫内膜增厚患者采用相同的临床建议和处理流程,从而可能导致对部分无症状绝经后子宫内膜增厚人群的过度诊治。为此,中国老年医学学会妇科分会组织国内专家检索文献,结合现有循证医学资料,集体讨论并制订《绝经后无症状子宫内膜增厚诊疗中国专家共识(2024年版)》,旨在为临床绝经后无症状子宫内膜增厚人群的诊疗提供有益参考,以期对该人群做到规范化诊疗。

本共识推荐级别及其代表意义见表1。

表1 本共识推荐级别及其代表意义

推荐级别	代表意义
1类	基于高级别临床研究证据,专家意见高度一致
2A类	基于高级别临床研究证据,专家意见基本一致;或基于低级别临床研究证据,专家意见高度一致
2B类	基于低级别临床研究证据,专家意见基本一致
3类	不论基于何种级别临床研究证据,专家意见明显分歧

基金项目:北京市医院管理局重点医学专业发展项目(ZYLX201705)

通讯作者:张师前,山东大学齐鲁医院,山东 济南 250012, 电子信箱:r370112@126.com;吴玉梅,首都医科大学附属北京妇产医院/北京妇幼保健院,北京 100006,电子信箱:wym597118@ccmu.edu.cn;白文佩,首都医科大学附属北京世纪坛医院,北京 100038, 电子信箱:baiwp@bjstj.cn;冯力民,首都医科大学附属北京天坛医院,北京 100070,电子信箱:lucyfeng1966@163.com

1 绝经后无症状子宫内膜增厚的原因

绝经后无症状子宫内膜增厚最常见原因是子宫内膜息肉。绝经后子宫萎缩,子宫前后壁闭合,子宫内膜息肉多呈扁平状,与子宫内膜的贴合程度较高,TVS常显示子宫内膜增厚。此外,单纯性子宫内膜增生也是绝经后子宫内膜增厚较为常见的因素,多与内源性及外源性原因导致的雌激素水平上升有关;绝经后子宫内膜增厚的其他原因还包括:黏膜下子宫肌瘤、子宫内膜不典型增生(endometrial atypical hyperplasia, EAH)或子宫内膜癌、炎症、宫腔粘连或积液等^[5]。

一项研究纳入117例绝经后无症状子宫内膜增厚患者,子宫内膜增厚的标准为经TVS子宫内膜厚度(endometrial thickness, ET)≥4 mm,采用宫腔镜检查宫腔及子宫内膜,并对子宫内膜取样送病理检查,结果显示,59例(50.4%)为子宫内膜息肉,50例(42.7%)为萎缩性子宫内膜,4例(3.4%)为增殖期子宫内膜,2例(1.7%)为子宫内膜不典型增生,2例(1.7%)为子宫肌瘤,子宫内膜癌0例^[6]。Yao等^[7]进行的一项研究共纳入188例绝经后无症状子宫内膜增厚(≥5mm)患者,经病理证实,子宫内膜良性病变150例(79.8%)、非器质性病变30例(15.9%)、子宫内膜癌和癌前病变8例(4.3%)。王永学等^[8]回顾性分析了因绝经后无症状子宫内膜增厚(>4mm)而行宫腔镜检查的206例患者的病例资料,患者平均子宫内膜厚度9.5mm;术后病理提示,203例(98.5%)为子宫内膜良性病变,包括子宫内膜息肉187例(90.8%)、萎缩性子宫内膜13例(6.3%)、增殖期子宫内膜1例(0.5%)、子宫肌瘤2例(1%),子宫内膜癌1例(0.5%),子宫内膜不典型增生2例(1%)。

子宫内膜息肉在绝经后无症状子宫内膜增厚女性中最为普遍,绝大多数为良性病变,仅有少部分可能发生恶变。子宫内膜息肉恶变是指息肉表面或息肉内的内膜腺体发生癌变,而息肉根蒂部及周围内膜正常^[9]。研究显示,随年龄增加,子宫内膜息肉恶变率呈增加趋势,在绝经后女性中,1.41%~15.38%的息肉存在恶变^[10-12]。Fernández-Parra等^[13]进行了一项回顾性分析以确定绝经后女性子宫

内膜息肉恶变的发生率,研究共纳入 1870 例患者,均行宫腔镜检查,术后病理证实子宫内膜息肉 653 例。其中有 117 例为无症状患者,在无症状的患者中未发现息肉恶变。然而,也有一些研究提出了不同的结论。Antunes 等^[10]回顾性分析了 475 例接受宫腔镜子宫内膜息肉切除术患者的临床资料,其中 359 例为绝经后患者,术后病理结果证实,78.53% 为良性病变,13.47% 为单纯或复杂增生,2.74% 为恶性。亚组分析结果显示,高龄(年龄 ≥ 60 岁)和伴有 PMB 是绝经后患者子宫内膜息肉恶变的高危因素($P=0.025$; $P=0.028$),年龄超过 60 岁的患者子宫内膜息肉恶变风险是 60 岁以下患者的 5.31 倍。Ferrazzi 等^[11]进行了一项回顾性分析,共纳入 1152 例无症状和 770 例伴有 PMB 的绝经后女性,均接受息肉切除术。结果显示,在无症状组中仅发现了 1 例子宫内膜息肉恶变,且息肉较大,直径为 4cm。全球宫腔镜检查指南委员会(Global Community of Hysteroscopy Guidelines Committee)推荐绝经后无症状子宫内膜息肉直径 >2 cm 或已知存有 EC 危险因素患者,建议去除无症状子宫内膜息肉^[14]。Gregoriou 等^[15]进行的一项回顾性研究共纳入 516 例接受宫腔镜息肉切除术的患者,其中无症状患者 202 例,最终病理结果显示,息肉大部分为良性(96.9%),仅有一小部分为癌前病变(1.2%)或恶性病变(1.9%)。进一步分析显示,高龄(年龄 >60 岁)、绝经期、肥胖[体重指数(BMI) >30]、糖尿病均为子宫内膜息肉恶变的高危因素。该研究认为,应充分考虑患者临床特征以评估绝经后女性子宫内膜息肉恶变的风险。

如上所述,导致绝经后无症状子宫内膜增厚的原因绝大多数为良性病变,且以子宫内膜息肉为主。鉴于绝经后子宫内膜息肉较高的恶变率,若 TVS 疑为子宫内膜息肉,或存在子宫内膜癌高危因素者,建议宫腔镜下子宫内膜定位活检,以免延误诊治。

推荐及共识:绝经后无症状子宫内膜增厚的成因包括子宫内膜息肉、子宫内膜增生、黏膜下子宫肌瘤、子宫内膜不典型增生或子宫内膜癌等,若 TVS 疑为子宫内膜息肉,或存在子宫内膜癌高危因素者,推荐积极处理(推荐级别:2B)。

2 绝经后无症状子宫内膜增厚的诊断

2.1 绝经后无症状子宫内膜增厚的初筛检查方法 TVS 为判断子宫内膜厚度常用的初筛、无创性辅助检查方法,有助于了解子宫大小、子宫内膜厚度、宫腔内有无赘生物、有无异常血流信号等,可作为无症状子宫内膜增厚人群的初步评估手段^[16]。研究显示,对于绝经后女性,TVS 子宫内膜厚度 ≤ 4 mm,发生子宫内膜癌的阴性预测值 $>99\%$ ^[17]。

2.2 绝经后无症状子宫内膜增厚 TVS 的诊断阈值 子宫内膜厚度是预测 PMB 患者 EC 发生风险的重要指标。一些指南建议 TVS 测量子宫内膜厚度 4.0 mm 或 5.0 mm 为阈值,是 PMB 女性进一步行子宫内膜活检的指征。当子宫内膜

厚度低于这一阈值时,发生 EC 的风险 $<1\%$ ^[18-19]。

随着人们健康意识的提高和 TVS 的普及,绝经后无症状子宫内膜增厚的检出率有所提高。为避免不必要的侵入性手术,减少医疗资源的浪费,减轻患者心理负担,确定无症状子宫内膜增厚需进一步处理的阈值尤为重要。一个合适的阈值,应该同时具备 EC 诊断的敏感度和特异度。迄今为止,对于 TVS 所提示的绝经后无症状子宫内膜增厚的内膜取样阈值仍无统一标准,各指南之间及不同文献报道有所差别。

美国妇产科医师协会(American College of Obstetricians and Gynecologists, ACOG)提出,正常绝经后女性子宫内膜超声表现为线状回声且均匀一致,厚度应 ≤ 4 mm^[20]。国外一项大规模统计研究显示,ET ≤ 4 mm 的绝经后女性 EC 的发生约为 0.11%,恶变风险极低^[21]。2001 年超声放射医师学会(Society of Radiologists in Ultrasound)发表的共识声明中包括一个警告,即 5 mm 阈值不适用于无意发现的子宫内膜增厚的无症状女性^[22]。2009 年,ACOG 指南认为无证据表明应对无症状的子宫内膜增厚进行常规检查^[23]。2010 年加拿大妇产科医师学会(the Society of Obstetricians and Gynaecologists of Canada, SOGC)指南建议,子宫内膜厚度超过 4~5 mm 可作为 PMB 女性内膜取样检查的指征;绝经后无症状子宫内膜增厚的女性不应常规进行子宫内膜取样,若超声有其他阳性表现,例如血管形成增加、子宫内膜不均匀,应行进一步检查。对于绝经后无症状的子宫内膜增厚且伴有 EC 的高危因素,如肥胖、高血压、绝经时间晚的女性,是否进行下一步检查,应个体化选择^[24]。2013 年欧洲女性与男性更年期协会(European Menopause and Andropause Society, EMAS)临床指南推荐对无绝经后出血的患者,评估子宫内膜应限于 EC 高风险女性^[25]。

现有的大部分研究支持 11mm 作为评估绝经后无症状女性发生 EC 风险的最佳 ET 阈值。Smith-Bindman 等^[26]进行的一项大样本研究显示,在不伴有 PMB 的绝经后女性中,ET >11 mm 发生 EC 的风险约为 6.7%;ET ≤ 11 mm 时发生 EC 的风险仅为 0.002%。一项荟萃分析纳入了 4751 例绝经后无症状女性,结果显示,子宫内膜癌和(或)子宫内膜不典型增生的发生率为 2.4%。在 ET ≥ 11 mm 组中,子宫内膜癌和(或)子宫内膜不典型增生的相对风险为 2.59(95%CI 1.66-4.05)。当绝经后无症状子宫内膜增厚的患者 ET >11 mm,发生子宫内膜癌和癌前病变的风险是 ET 为 5~10 mm 患者的 2.6 倍^[27]。Hefler 等^[28]进行了一项前瞻性研究,共纳入 900 例绝经后子宫内膜增厚的女性,均接受子宫内膜活检。结果发现,当 ET >11 mm,发现子宫内膜癌和癌前病变的发生率分别为 6.7% 和 7.9%。因而建议临床采用 ET >11 mm 的阈值区分子宫内膜良恶性病变。

另有一些研究支持 ET 其他阈值作为无症状子宫内膜增厚绝经女性进一步行子宫内膜活检的标准。Zhang 等^[29]回顾性分析了接受宫腔镜和子宫内膜活检的 968 例绝经后

患者的病例资料,研究结果认为,ET \geq 8 mm可预测绝经后无症状EAH和EC的风险,从而避免侵入性的子宫内膜活检手术。Stewart等^[30]回顾性分析了404例进行宫腔镜检查的绝经后女性,结果显示,ET \geq 9 mm的临界值对诊断癌前病变或恶性病变敏感度为83.3%,特异度为63.8%,可作为绝经后无出血的女性子宫内膜取样的阈值。Ai等^[31]进行的一项回顾性研究,纳入了163例经TVS发现的绝经后无症状子宫内膜增厚(\geq 5 mm)的女性。结果显示,ET的最佳临界值为10 mm,诊断EC的敏感度和特异度分别为100%和80%。Bracco-Suarez等^[32]进行了一项多中心回顾性研究,共纳入1665例不伴PMB女性,均接受宫腔镜手术并取活检。结果显示,当ET \geq 12.55 mm,EC的发生率增加4.68倍($P<0.001$)。

子宫内膜增厚可能与子宫内膜癌的发生相关,但不能作为宫腔检查的指征或子宫内膜癌的绝对预测因素。对于PMB女性子宫内膜厚度4~5 mm的子宫内膜组织取样的适应证不应推广到无症状女性。绝经后无症状子宫内膜增厚患者,内膜厚度多少即需干预,目前无统一阈值,鉴于现有的研究数据,可将11 mm作为重要参考标准。临床医生在决策时除兼顾子宫内膜厚度外,还须考虑EC的危险因素,以作个体化评估。

推荐及共识:绝经后无症状子宫内膜厚度 \geq 11 mm者,推荐进行子宫内膜定位活检,以排外子宫内膜病变(推荐级别:2B)。

3 绝经后子宫内膜增厚发生子宫内膜癌的危险因素

目前认为,发生EC的高危因素主要包括:(1)肥胖: BMI $>$ 30。(2)绝经激素治疗(menopause hormone therapy, MHT): 无孕激素保护的雌激素替代治疗史或长期口服他莫昔芬(tamoxifen, TAM)。(3)绝经年龄晚($>$ 55岁)。(4)未育。(5)高血压或糖尿病。(6)Lynch综合征^[33-34]。

Yao等^[7]进行的一项研究,共纳入390例ET \geq 5 mm的绝经后女性,其中188例无症状,结果发现,高血压是绝经后发生EC和癌前病变的独立危险因素($P=0.009$)。Yin等^[35]分析了523例绝经后子宫内膜增厚患者发生EC的高危因素,发现BMI \geq 25、伴有PMB症状、ET \geq 10 mm是EC发生的危险因素。Aggarwal等^[36]进行的回顾性研究表明,子宫内膜增厚发生EC的危险因素包括糖尿病、肥胖、高血压、未育、使用TAM和MHT。Maatela等^[37]对绝经后无症状子宫内膜增厚的病例进行分析发现,当存在肥胖(BMI $>$ 26)和绝经年龄晚时,出现病理性子宫内膜的风险增加。Martínez-Rubio等^[38]前瞻性的对比了187例绝经后无症状血压正常的女性和182例接受降压药物治疗的绝经后无症状女性子宫内膜异常的发生率,结果显示,接受降压药物治疗的女性比血压正常的女性更容易出现子宫内膜厚度 $>$ 5 mm($P<0.001$)和病理性子宫内膜($P<0.001$)。

Mossa等^[39]进行的研究分析了587例接受MHT绝经后

女性的子宫内膜厚度阈值。结果显示,MHT组子宫内膜厚度增加的发生率明显高于非MHT组($P<0.03$),MHT组异常出血的发生率也更高($P<0.0001$)。但MHT组和对照组间EC的发生率没有显著差异。对于接受MHT绝经后无症状女性,当ET临界值为8 mm时,预测发生子宫内膜癌的敏感度为100%,特异度为51%;当ET临界值为11 mm时,敏感度为100%,特异度为82%。

TAM作为选择性雌激素受体调节剂,用于雌激素受体阳性乳腺癌患者的辅助治疗。研究显示,绝经后继续服用TAM被认为是绝经后子宫内膜增厚发生子宫内膜癌的危险因素之一。Fishman等^[40]发现,子宫内膜厚度随着应用TAM时间延长而增加,使用TAM 5年后,平均子宫内膜厚度为12 mm。停用TAM治疗后,子宫内膜厚度以1.27 mm/年的速度变薄。Wickerham等^[41]发现,使用TAM的患者,子宫内膜癌发生率为0.126%,约为未使用患者的2倍。

由于TAM的雌激素样作用,通常会引起子宫内膜间质肥大,以及子宫内膜腺体囊性扩张,子宫内膜常水肿,超声下见子宫内膜增厚、回声增强,增厚的内膜回声均匀或见斑点状、点状低回声或无回声,而实际上无任何病理变化^[42-44]。Berlière等^[45]进行了一项前瞻性研究,共纳入575例绝经后雌激素受体阳性乳腺癌患者,在应用TAM前对所有患者行TVS,若ET $>$ 5 mm,则行宫腔镜手术去除息肉或病变,随访时间超过2年,结果显示,在服用TAM前子宫内膜有病变组的患者,应用TAM后EAH发生率明显高于初始无病变组($P<0.0001$)。该研究认为,最初有病变患者的子宫内膜更有可能受TAM影响而继发恶变。

Sarioglu等^[46]进行了一项回顾性研究,共纳入361例使用TAM(20mg/d)的乳腺癌患者,其中204例为绝经后,根据子宫内膜病理结果,将患者分为正常子宫内膜组(分泌期、增生期、子宫内膜不规则、萎缩性子宫内膜)和病理性子宫内膜组(子宫内膜息肉、子宫内膜增生、子宫内膜癌),结果显示,正常子宫内膜组的子宫内膜厚度(8.51 \pm 3.43)mm明显低于子宫内膜息肉(11.24 \pm 5.45)mm和子宫内膜癌(10.95 \pm 4.46)mm($P<0.0001$)。因此,该研究认为,对于口服TAM的绝经后女性,ET $>$ 10 mm可作为该类患者进行干预的临界值(AUC=0.676)。

Garuti等^[47]对正在接受TAM辅助治疗的雌激素阳性乳腺癌患者进行了一项前瞻性研究,共纳入99例无症状绝经后患者,若TVS提示ET $>$ 4 mm,则采用宫腔镜评估子宫内膜。结果显示,共有34例患者ET $>$ 4 mm,术后病理证实,子宫内膜息肉10例,单纯增生4例,复杂增生3例。其中18.6%无症状的患者在使用TAM治疗前已有子宫内膜病理性变化。该研究认为,在开始TAM治疗前应对所有女性进行常规子宫内膜筛查。

ACOG关于TAM的使用和EC风险的管理中提到,对于初始子宫内膜有病变的女性接受TAM治疗发生EC的风险更高,应根据患者初始治疗是否有子宫内膜病变对其进行

风险分层。服用TAM的无症状患者不建议常规进行子宫内膜筛查,以避免医疗资源浪费和出现不必要的手术和操作风险。强调该类患者应该接受有关于子宫内膜癌相关症状的教育,并指导在出现阴道流血时及时咨询医生。若发现子宫内膜增生,则应重新评估和调整TAM的使用剂量和方法^[20]。

推荐及共识:绝经后无症状子宫内膜增厚发生EC的危险因素包括肥胖、雌激素或TAM使用史、晚绝经(>55岁)、未育、高血压、糖尿病和Lynch综合征。具有以上高危因素者,即使子宫内膜厚度<11 mm,也应及时进行子宫内膜活检。子宫内膜厚度≥8 mm的MHT患者,可考虑子宫内膜活检。启动TAM治疗前推荐宫腔镜评估子宫内膜,必要时定位活检,即使用药期间无症状子宫内膜增厚也应密切监测(推荐级别:2B)。

4 绝经后无症状子宫内膜增厚女性发生子宫内膜癌的预后

研究表明,不伴有PMB的EC患者的预后与伴PMB者并无二致。Segev等^[48]进行的一项荟萃分析,纳入了6项回顾性研究共计2961例EC患者,结果发现,无症状患者和伴有PMB患者的EC总生存期和无复发生存期差异无统计学意义($P=0.32, P=0.67$)。Gemer等^[49]进行的一项研究,共纳入绝经后EC患者1607例,其中1374例有PMB症状,233例无PMB;结果显示,两组5年无复发生存期(79.1% vs. 79.4%, $P=0.85$)和总生存期(79.7% vs. 76.8%, $P=0.37$)差异均无统计学意义。

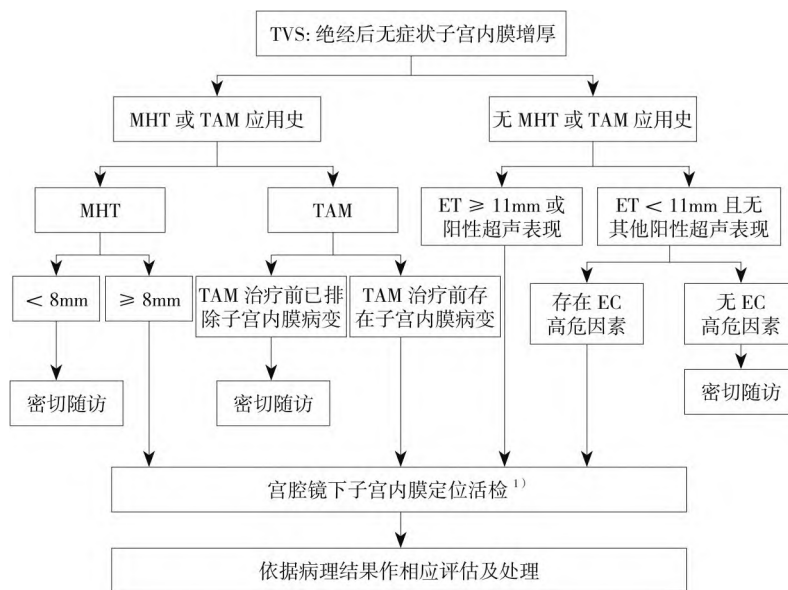
推荐及共识:绝经后无症状子宫内膜增厚而诊断为EC

患者,其预后与有症状者无明显差别(推荐级别:2B)。

5 绝经后无症状子宫内膜增厚的处理流程

对于绝经后子宫内膜增厚的处理策略和原则应遵循个体化原则,ET<11.0 mm的患者不应常规进行子宫内膜活检,但应仔细甄别是否具有发生EC的危险因素,对合并EC的高危因素如肥胖、高血压、糖尿病、激素替代治疗、长期服用TAM和未育,或伴有阳性超声特征如子宫内膜回声不均匀、血流丰富、合并宫腔积液者应进行子宫内膜定位活检以排除恶性病变。宫腔镜检查手术与盲目的诊断性刮宫术相比,可直视宫腔内病变并可定位活检,减少了漏诊率,提高了诊断的准确性。另有研究表明,宫腔镜下子宫内膜定位活检在绝经后EC和其他宫内疾病管理中具有独特优势^[14,50-53]。

子宫内膜活检病理结果是无症状子宫内膜增厚患者的诊疗依据。若病理提示为良性病变,可以选择患者充分知情同意及严密监测下随访观察;对于子宫内膜不典型增生患者首选治疗方案为腹腔镜下全子宫切除联合双侧附件切除术^[54-55]。EC的诊断需基于组织病理学检查,同时行盆腔磁共振成像(MRI)联合腹部CT或正电子发射计算机断层显像(PET-CT)进行影像学评估,了解子宫肌层是否有浸润及子宫外有无转移,以确定手术范围;对于不能耐受手术的患者可选择化疗或姑息性系统治疗等^[56]。对于未发现明确病因的患者要按时进行随访^[57]。绝经后无症状子宫内膜增厚的处理流程见图1。



1)不具备宫腔镜诊治条件者,建议转诊至相应医疗机构

图1 绝经后无症状子宫内膜增厚的处理流程图

6 结语

绝经后无症状子宫内膜增厚者子宫内膜癌发生率较

低,大多为子宫内膜良性病变所致。子宫内膜取样活检的适应证不应将子宫内膜厚度>4 mm或>5 mm伴有绝经后

出血的患者,推广应用于无症状普查女性。至于绝经后无症状子宫内膜增厚的具体阈值,目前尚无统一标准,基于现有的研究数据,可将 $ET \geq 11$ mm作为重要参考。提醒临床医生在决策时,不能仅将单一的子宫内膜厚度作为唯一考量,还须兼顾参照EC发生的危险因素如肥胖、高血压、糖尿病,并结合超声结果,给予个体化处理,有依据的前提下结合子宫内膜活检病理结果做相应处理。

声明:本共识旨在为绝经后无症状子宫内膜增厚的规范化诊治提供指导性意见,但并非唯一的实践指南,不排除其他指南、共识、意见、建议的合理性。

利益冲突:所有作者均声明不存在利益冲突。

执笔专家:王雅卓(河北省人民医院);陶国伟(山东大学齐鲁医院超声科);冯力民(首都医科大学附属北京天坛医院);白文佩(首都医科大学附属北京世纪坛医院);张颐(中国医科大学附属第一医院);吴玉梅(首都医科大学附属北京妇产医院);张师前(山东大学齐鲁医院)

参与共识制定与讨论专家(按姓氏笔画排序):王建东(首都医科大学附属北京妇产医院);王彦龙(厦门市妇幼保健院);王雅卓(河北省人民医院);王新波(潍坊医学院附属医院);牛菊敏(沈阳市妇婴医院);冯力民(首都医科大学附属北京天坛医院);白文佩(首都医科大学附属北京世纪坛医院);艾浩(锦州医科大学附属第一医院);朱维培(苏州大学附属第二医院);孙爱军(中国医学科学院北京协和医院);刘禄斌(重庆医科大学附属妇女儿童医院/重庆市妇幼保健院);孙蓬明(福建省妇幼保健院);李圃(天津市中心妇产科医院);李斌(复旦大学附属妇产科医院);吴玉梅(首都医科大学附属北京妇产医院);吴绪峰(湖北省妇幼保健院);张广美(哈尔滨医科大学附属第一医院);张师前(山东大学齐鲁医院);张颐(中国医科大学附属第一医院);范文生(解放军总医院第七临床中心);范江涛(广西医科大学第一附属医院);赵辉(首都医科大学附属北京妇产医院);郝春燕(山东大学齐鲁医院病理科);陶国伟(山东大学齐鲁医院超声科);董廷磊(山东大学第二医院);韩丽英(吉林大学第二医院);赖婷(贵阳市妇幼保健院)

参考文献

- Mahdi H, Chelariu-Raicu A, Slomovitz BM. Immunotherapy in endometrial cancer [J]. *Int J Gynecol Cancer*, 2023, 33 (3): 351-357.
- 郑荣寿,张思维,孙可欣,等. 2016年中国恶性肿瘤流行情况分析[J]. *中华肿瘤杂志*, 2023, 45(3): 212-220.
- Wolfman W, Leyland N, Heywood M, et al. Asymptomatic endometrial thickening [J]. *J Obstet Gynaecol Can*, 2010, 32(10): 990-999.
- 中国医药教育协会. 绝经过渡期和绝经后期子宫内膜增生长期管理中国专家共识(2022年版)[J]. *中国实用妇科与产科杂志*, 2022, 38(12): 1195-1200.
- 陈仙秋,金经纬. 经阴道二维超声联合三维能量多普勒对绝经后女性子宫内膜病变的鉴别价值[J]. *中华全科医学*, 2023, 21(8): 1370-1373.
- 徐茜茜,周群英. 绝经后无症状子宫内膜增厚女性临床病理特征分析[J]. *中国计划生育学杂志*, 2022, 30(8): 1911-1914, 1919.
- Yao L, Li C, Cheng J. The relationship between endometrial thickening and endometrial lesions in postmenopausal women[J]. *Arch Gynecol Obstet*, 2022, 306(6): 2047-2054.
- 王永学,金滢,李艳,等. 绝经后无症状子宫内膜增厚妇女的子宫内膜癌发生风险[J]. *现代妇产科进展*, 2019, 28(2): 109-111.
- 张颖,王颖梅. 子宫内膜息肉恶变诊治专家指导意见(2022年版)[J]. *中国实用妇科与产科杂志*, 2022, 38(5): 529-533.
- Antunes A, Costa-Paiva L, Arthuso M, et al. Endometrial polyps in pre- and postmenopausal women: factors associated with malignancy [J]. *Maturitas*, 2007, 57(4): 415-421.
- Ferrazzi E, Zupi E, Leone FP, et al. How often are endometrial polyps malignant in asymptomatic postmenopausal women? A multicenter study [J]. *Am J Obstet Gynecol*, 2009, 200(3): 235.e231-236.
- Lee SC, Kaunitz AM, Sanchez-Ramos L, et al. The oncogenic potential of endometrial polyps: a systematic review and meta-analysis [J]. *Obstet Gynecol*, 2010, 116(5): 1197-1205.
- Fernández-Parra J, Rodríguez OA, López CS, et al. Hysteroscopic evaluation of endometrial polyps [J]. *Int J Gynaecol Obstet*, 2006, 95(2): 144-148.
- Vitale SG, Haimovich S, Laganà AS, et al. Endometrial polyps. An evidence-based diagnosis and management guide [J]. *Eur J Obstet Gynecol Reprod Biol*, 2021, 260: 70-77.
- Gregoriou O, Konidaris S, Vrachnis N, et al. Clinical parameters linked with malignancy in endometrial polyps [J]. *Climacteric*, 2009, 12(5): 454-458.
- 吕婷,戴圣道,王丹妮. 超声及血流参数在子宫内膜病变中的临床应用价值[J]. *中国妇产科临床杂志*, 2023, 24(5): 480-482.
- American College of Obstetricians and Gynecologists. ACOG Committee Opinion No. 734 Summary: the role of transvaginal ultrasonography in evaluating the endometrium of women with postmenopausal bleeding [J]. *Obstet Gynecol*, 2018, 131(5): 945-946.
- American College of Obstetricians and Gynecologists. Practice Bulletin No. 149: endometrial cancer [J]. *Obstet Gynecol*, 2015, 125(4): 1006-1026.
- Palipana D, Fomin I, Russell E, et al. Investigating women with postmenopausal bleeding: the utility of endometrial thickness in transvaginal ultrasound [J]. *Aust N Z J Obstet Gynaecol*, 2020, 60(5): 773-775.
- American College of Obstetricians and Gynecologists Committee on Gynecologic Practice. ACOG committee opinion. No. 336: tamoxifen and uterine cancer [J]. *Obstet Gynecol*, 2006,

- 107(6):1475-1478.
- [21] Goldstein SR. The role of transvaginal ultrasound or endometrial biopsy in the evaluation of the menopausal endometrium[J]. *Am J Obstet Gynecol*, 2009, 201(1):5-11.
- [22] Goldstein RB, Bree RL, Benson CB, et al. Evaluation of the woman with postmenopausal bleeding: Society of Radiologists in Ultrasound-Sponsored Consensus Conference statement [J]. *J Ultrasound Med*, 2001, 20(10):1025-1036.
- [23] American College of Obstetricians and Gynecologists. ACOG Committee Opinion No. 426: The role of transvaginal ultrasonography in the evaluation of postmenopausal bleeding [J]. *Obstet Gynecol*, 2009, 113(2 Pt 1):462-464.
- [24] American Cancer Society. Cancer facts & figures 2009 [R]. Atlanta, GA: American Cancer Society, 2009.
- [25] Dreisler E, Poulsen LG, Antonsen SL, et al. EMAS clinical guide: assessment of the endometrium in peri and postmenopausal women [J]. *Maturitas*, 2013, 75(2):181-190.
- [26] Smith-Bindman R, Weiss E, Feldstein V. How thick is too thick? When endometrial thickness should prompt biopsy in postmenopausal women without vaginal bleeding [J]. *Ultrasound Obstet Gynecol*, 2004, 24(5):558-565.
- [27] Alcázar JL, Bonilla L, Marucco J, et al. Risk of endometrial cancer and endometrial hyperplasia with atypia in asymptomatic postmenopausal women with endometrial thickness ≥ 11 mm: a systematic review and meta-analysis [J]. *J Clin Ultrasound*, 2018, 46(9):565-570.
- [28] Hefler L, Lafleur J, Kickmaier S, et al. Risk of endometrial cancer in asymptomatic postmenopausal patients with thickened endometrium: data from the FAME-Endo study: an observational register study [J]. *Arch Gynecol Obstet*, 2018, 298(4):813-820.
- [29] Zhang L, Guo Y, Qian G, et al. Value of endometrial thickness for the detection of endometrial cancer and atypical hyperplasia in asymptomatic postmenopausal women [J]. *BMC Womens Health*, 2022, 22(1):517.
- [30] Stewart A, Gill G, Readman E, et al. Determining a threshold measurement of endometrial thickness for asymptomatic postmenopausal women: a tertiary centre case series [J]. *Aust N Z J Obstet Gynaecol*, 2022, 62(6):887-893.
- [31] Ai F, Wang Y, Wang Y, et al. Clinicopathological features of endometrial lesions in asymptomatic postmenopausal women with thickened endometrium [J]. *Menopause*, 2022, 29(8):952-956.
- [32] Bracco-Suarez MB, Benetti-Pinto CL, Gibran L, et al. Asymptomatic postmenopausal women: what are the risk factors for endometrial malignancies? A multicentric retrospective study [J]. *Gynecol Endocrinol*, 2021, 37(9):853-856.
- [33] 俞梅, 向阳, 马晓欣, 等. 子宫内膜癌筛查规范建议 [J]. *中华妇产科杂志*, 2020, 55(5):307-311.
- [34] 沈晓瑜, 贾岳, 杨志芹, 等. 子宫内膜癌流行病学趋势及危险因素的研究进展 [J]. *华南预防医学*, 2022, 48(9):1079-1081, 1086.
- [35] Yin C, Bai W. Clinical characteristics of endometrial cancer among postmenopausal women with endometrial thickening [J]. *Chin J Reprod Health*, 2019, 30(3):215-217.
- [36] Aggarwal A, Hatti A, Tirumuru SS, et al. Management of asymptomatic postmenopausal women referred to outpatient hysteroscopy service with incidental finding of thickened endometrium—a UK district general hospital experience [J]. *J Minim Invasive Gynecol*, 2021, 28(10):1725-1729.
- [37] Maatela J, Aromaa A, Salmi T, et al. The risk of endometrial cancer in diabetic and hypertensive patients: a nationwide record-linkage study in Finland [J]. *Ann Chir Gynaecol Suppl*, 1994, 208:20-24.
- [38] Martínez-Rubio MP, Alcázar JL. Ultrasonographic and pathological endometrial findings in asymptomatic postmenopausal women taking antihypertensive drugs [J]. *Maturitas*, 2003, 46(1):27-32.
- [39] Mossa B, Imperato F, Marziani R, et al. Hormonal replacement therapy and evaluation of intrauterine pathology in postmenopausal women: a ten-year study [J]. *Eur J Gynaecol Oncol*, 2003, 24(6):507-512.
- [40] Fishman M, Boda M, Sheiner E, et al. Changes in the sonographic appearance of the uterus after discontinuation of tamoxifen therapy [J]. *J Ultrasound Med*, 2006, 25(4):469-473.
- [41] Wickerham DL, Fisher B, Wolmark N, et al. Association of tamoxifen and uterine sarcoma [J]. *J Clin Oncol*, 2002, 20(11):2758-2760.
- [42] Jabłoński K, Kurek Ł, Żukowski M, et al. Elastography of endometrium in women taking Tamoxifen: a new approach to an old diagnostic problem [J]. *J Clin Med*, 2020, 9(12):3870.
- [43] Lee M, Piao J, Jeon MJ. Risk factors associated with endometrial pathology in premenopausal breast cancer patients treated with Tamoxifen [J]. *Yonsei Med J*, 2020, 61(4):317-322.
- [44] 中国抗癌协会肿瘤内分泌委员会. 乳腺癌内分泌辅助治疗相关子宫内病变管理指南(2021年版) [J]. *中国实用妇科与产科杂志*, 2021, 37(8):815-820.
- [45] Berlière M, Radikov G, Galant C, et al. Identification of women at high risk of developing endometrial cancer on tamoxifen [J]. *Eur J Cancer*, 2000, 36(Suppl 4):S35-36.
- [46] Sarioglu E, Vural F, Ertürk CAD. The relationship of endometrial pathologies with endometrial thickness and inflammatory markers in breast cancers using tamoxifen [J]. *Arch Gynecol Obstet*, 2023, 307(2):565-571.
- [47] Garuti G, Cellani F, Centinaio G, et al. Baseline endometrial assessment before tamoxifen for breast cancer in asymptomatic menopausal women [J]. *Gynecol Oncol*, 2005, 98(1):63-67.
- [48] Segev Y, Dain-Sagi L, Lavie O, et al. Is there a survival advantage in diagnosing endometrial cancer in asymptomatic patients? A systemic review and Meta-analysis [J]. *J Obstet Gynaecol Can*, 2020, 42(4):481-487.e482.

- [49] Gemer O, Segev Y, Helpman L, et al. Is there a survival advantage in diagnosing endometrial cancer in asymptomatic postmenopausal patients? An Israeli Gynecology Oncology Group study[J]. *Am J Obstet Gynecol*, 2018, 219(2): 181.e181-181.e186.
- [50] Vitale SG. The biopsy snake graspersec. VITALE: a new tool for office hysteroscopy[J]. *J Minim Invasive Gynecol*, 2020, 27(6): 1414-1416.
- [51] Vitale SG, Carugno J, Riemma G, et al. Hysteroscopy for assessing fallopian tubal obstruction: a systematic review and diagnostic test accuracy Meta-analysis[J]. *J Minim Invasive Gynecol*, 2021, 28(4): 769-778.
- [52] Vitale SG, Parry JP, Carugno J, et al. Surgical and reproductive outcomes after hysteroscopic removal of retained products of conception: a systematic review and Meta-analysis [J]. *J Minim Invasive Gynecol*, 2021, 28(2): 204-217.
- [53] Liu S, Zhen L, Zhang S, et al. Comparison of prognosis of patients with endometrial cancer after hysteroscopy versus dilatation and curettage: a multicenter retrospective study[J]. *Front Med (Lausanne)*, 2022, 9: 1097133.
- [54] American College of Obstetricians and Gynecologists. Management of endometrial intraepithelial neoplasia or atypical endometrial hyperplasia: ACOG clinical consensus No. 5[J]. *Obstet Gynecol*, 2023, 142(3): 735-744.
- [55] 梁怡嫻, 谢言信, 杨茜, 等. 子宫内膜不典型增生或早期高分化子宫内膜癌患者保留生育功能治疗后体外受精-胚胎移植助孕妊娠结局分析[J]. *中国实用妇科与产科杂志*, 2023, 39(7): 741-744.
- [56] 中国抗癌协会妇科肿瘤专业委员会. 子宫内膜癌诊断与治疗指南(2021年版)[J]. *中国癌症杂志*, 2021, 31(6): 501-512.
- [57] 谢玲玲, 林仲秋. 《2023 NCCN 子宫肿瘤临床实践指南(第1版)》解读[J]. *中国实用妇科与产科杂志*, 2023, 39(2): 197-204.

(2023-11-27收稿)